Aus der 2. Inneren Abteilung (Geh. Rat Prof. Dr. Zinn) und dem Pathol. Institut (Prof. Dr. Jaffé) des Städt. Krankenhauses Moabit zu Berlin

Ueber spontane Milzrupturen

(an Hand eines Falles bei Leukämie)

Inaugural-Dissertation

zur Erlangung der medizinischen Doktorwürde an der Friedrich-Wilhelms-Universität zu Berlin

Von

Werner Lange

aus Berlin

Tag der Promotion: 2. 12. 1927

Emil Ebering, Berlin NW 7, Mittelstraße 29.

182

Gedruckt mit Genehmigung
der
Medizinischen Fakultät der Universität Berlin

Dekan: Prof. Dr. Grotjahn

Referent: Prof. Dr. Zinn
Korreferent: Prof. Dr. His.

Meinen lieben Eltern

Meinen lieben Eltern

Während traumatische Milzrupturen (d. h. Zerreißungen der Milz durch schwere äußere Gewalteinwirkung) recht oft beobachtet werden, ganz besonders in Ländern mit weitentwickelter Industrie und Verkehr, gehören die sogen. Spontanrupturen (also Zerreißungen der Milz ohne äußere Gewalteinwirkung, bezw. nur durch unbedeutendes äußeres Trauma) zu den großen Seltenheiten. Da die Spontanrupturen im allgemeinen nur ein krankhaft verändertes Organ betreffen können, und unter den zur Spontanruptur prädisponierenden Krankheiten die Malaria weitaus an erster Stelle steht, erklärt es sich, weshalb die meisten kasuistischen Mitteilungen über Spontanrupturen aus tropischen Ländern stammen und vorzugsweise in der englischen und französischen Literatur mitgeteilt sind.

So nimmt es auch nicht wunder, daß die wenigen in Deutschland beobachteten Fälle von Spontanrupturen ohne Ausnahme erst nach dem Tode erkannt wurden. Aber nicht nur die Seltenheit des Gegenstandes rechtfertigt die Mitteilung eines jeden weiteren Falles, sondern vor allem auch die Wichtigkeit der richtigen Diagnosestellung intra vitam für das therapeutische Handeln. Nicht in allen, aber doch in vielen Fällen hätte ohne Zweifel das Leben der Patienten gerettet werden können, wenn sie sofort in Erkennung der Lage chirurgischer Behandlung zugeführt worden wären.

Vor der Mitteilung eines bisher noch nicht veröffentlichten Falles von Spontanruptur bei Leukämie, der auf der 2. Abt. und im Pathologischen Institut des Moabiter Krankenhauses in Berlin beobachtet wurde, sei an Hand der in der bisherigen Literatur niedergelegten Daten über Spontanrupturen eine allgemeine Schilderung des pathologisch-anatomischen Verhaltens und des klinischen Krankheitsbildes gegeben.

Eine zusammenfassende, nur die Spontanrupturen berücksichtigende Arbeit besteht noch nicht. Ueber das Vorkommen von Spontanrupturen bei einzelnen Krankheiten dagegen sind verschiedene Veröffentlichungen erschienen, so über spontane

Milzrupturen beim Typhus abdominalis, die ausführlichen Arbeiten von Melchior (1911), Iseke (1919), Necheles (1921) und Plume (1923 und 24).

Nur die Arbeit von Vorwerk (subkutane Zerreißungen der gesunden und kranken Milz, 1911) kann den Anspruch erheben, außer den traumatischen Rupturen auch die spontanen Rupturen pathologischer Milzen etwas ausführlicher behandelt zu haben.

Erwähnt sei noch, daß die Kenntnis der Spontanrupturen sehr alt ist, schreibt doch schon Morgagni, 1765 (De morbis chirurgicis Ed. Patav. 1765, Lib. III, Epist. 36, p. 63, Zit. nach Edler) „si humidus et pultaceus lien est factus per se ruptum et repentinae mortis causam fuisse constat."

Der Ausdruck Spontanruptur bedeutet in wörtlicher Uebersetzung eine Zerreißung, die von selbst erfolgt (sponte = freiwilig, von selbst; rumpere = brechen, zerreißen). In dieser Fassung aber ist der Begriff der Spontanruptur unverständlich, da von selbst kein Organ zerreißen kann.

Man hat daher vielfach so definiert, daß im Gegensatz zu den durch äußere Einwirkungen entstehenden traumatischen Rupturen eine Spontanruptur lediglich aus inneren Ursachen heraus entstehe. Unter den Autoren, die diesen Standpunkt am konsequentesten vertreten, muß Berger an erster Stelle genannt werden. Er möchte die Bezeichnung der Spontanruptur auf diejenigen Fälle von Berstung der Milz beschränken, in denen „allein die Steigerung des Blutdruckes bei raschem Einströmen des Blutes das Organ zerreißt."

Es ist wohl zweifellos richtig, daß im Rupturmechanismus solche Blutdruckschwankungen eine bedeutsame Rolle spielen, und zwar finden sich solche, den „Innendruck" des Organs ändernde Blutdruckschwankungen schon physiologisch nach jeder Mahlzeit.

Auch die Wirkung der glatten Muskelfasern soll bei den physiologischen Volumschwankungen der Milz und demnach bei den Aenderungen des Innendruckes von Wichtigkeit sein, wie schon Roy hervorhob; diese Wirkung ist offenbar sehr abhängig vom Nervus splanchnicus, wie auch aus einer neueren Arbeit von Tournade und Labrochol (Comptes rendus de la société de

biologie, Paris 90; April 4, 1924, p. 835) hervorgeht, die durch Reizung des Nerven eine Kontraktion der Milz experimentell erzeugten, und zwar nach ihrer Meinung nicht lediglich als unmittelbare Nervenaktion, sondern auch auf dem Umwege vermehrter Adrenalinbildung.

Selbst die mit der Ein- und Ausatmung verbundenen Zwerchfellexkursionen sollen nach Hasse Volumänderungen der Milz zustande bringen, nämlich Verkleinerung bei der Einatmung, die sich bei der Ausatmung wieder ausgleicht.

In dem Lehrbuch der Anatomie von Rauber-Kopsch (Abt. 4 1910, S. 176) wird die Milz geradezu als Sicherheitsventil des Organismus bezeichnet, durch deren Anschwellung bei hoher Gefäßspannung, wie sie bei großen körperlichen Anstrengungen eintritt, ein Teil des Druckes ausgeglichen und somit Herz und Gefäßsystem entlastet würde.

Alle diese physiologischen Volumschwankungen nun, von denen die durch reichliche Nahrungsaufnahme veranlaßten, immerhin bei vielen Rupturfällen unter den auslösenden Momenten genannt werden, treten aber, wie Berger hervorhebt, ganz zurück gegenüber den bei fieberhaften Krankheiten gefundenen Schwankungen. Schon Rokitansky erwähnt das Vorkommen spontaner Milzrupturen bei „Wechselfieber-paroxysmen". Barallier glaubt, daß besonders das „Froststadium" spontane Zerreißungen der Milz hervorrufe, weil dann das Blut von der äußeren Haut nach dem Innern des Körpers und nach der Milz hinströme.

So sehr nun aber die Berger'sche Definition das Zustandekommen der Spontanrupturen in vielen Fällen zu erklären scheint, so muß doch der praktische Wert dieser Definition bezweifelt werden, wie es besonders Vorwerk getan hat. Nicht nur die Kürze vieler Krankengeschichten verhindert es, der Aetiologie der spontanen Milzrupturen immer nachzugehen, auch in den bestbeobachteten und -beschriebenen Fällen, in denen das Fehlen jeder äußeren, noch so geringen Gewalteinwirkung entschieden behauptet wird, lassen sich nicht alle die von Ledderhose als auslösendes Moment von Rupturen stark betonten Vorgänge mit Bestimmtheit ausschließen, die mit einer Steigerung des intrabadominalen Druckes verbunden sind. Es sind das, wie

bei Vorwerk näher ausgeführt wird und später noch näher beschrieben werden soll, Kontraktionen des Zwerchfelles oder der Bauchpresse bezw. beider zusammen. Nach Vorwerk genügt bei kranken Milzen unter Umständen schon ein einfaches Umwenden der Kranken im Bett zur Hervorrufung der Ruptur.

Selbst die durch leichtes äußeres Trauma entstandenen Rupturen sind zweckmäßig mit zu berücksichtigen im Einklang mit der von Vorwerk gegebenen Definition, nach der Spontanrupturen solche Zerreißungen sind, bei denen ein Mißverhältnis zwischen der Schwere der Verletzung und der Schwere der Gewalteinwirkung besteht. Berger hatte solche Fälle übrigens als „Uebergangsfälle" bezeichnet.

Auch bei dieser Definition wird in manchen Fällen von Milzruptur nur schwierig und stets nur mehr oder minder subjektiv zu entscheiden sein, ob ein vorliegendes Trauma als ausreichend für die Erklärung der Ruptur angesehen werden kann, ob also eine traumatische Ruptur vorliegt, oder ob ein Mißverhältnis zwischen Verletzungsgrad und Trauma besteht, d. h. eine Spontanruptur im Sinne Vorwerk's angenommen werden muß.

Bei den fließenden Uebergängen, die zwischen beiden Arten der Milzrupturen bestehen, wäre es verfehlt, diese Einteilung gewaltsam durchführen zu wollen; auch der Wert statistischer Feststellungen muß darunter leiden.

Im folgenden sei die Definition von Vorwerk, die von den meisten späteren Bearbeitern des Themas (Melchior, Necheles u. a.) angenommen wurde, durchgeführt.

Uebrigens würde ich vorschlagen, in Zukunft die Rupturen nicht nach dem Grade des Traumas, sondern nach der Beschaffenheit der Milz einzuteilen, d. h. in Rupturen der normalen Milz und in solche der krankhaft veränderten Milz. Diese Einteilung wäre besser durchführbar, da der Zustand der Milz sowohl klinisch (nach den Ergebnissen der Perkussion und Palpation) als auch pathologisch-anatomisch gut feststellbar ist, jedenfalls ein objektives Untersuchungsergebnis darstellt im Gegensatz zu den subjektiven und oft unkontrollierbaren Angaben der Patienten über die näheren Umstände beim Eintritt der Ruptur.

Auf einem anderen Gebiet der Medizin, in der Frakturlehre, kommt man übrigens mehr und mehr davon ab, von „spontanen" Frakturen zu sprechen; es bürgert sich statt dessen der Name „pathologische" Frakturen ein.

Nach der Begriffsbestimmung sei nun eine Schilderung des anatomischen Verhaltens der Rupturen gegeben.

Man unterscheidet zweckmäßig:

1. isolierte Kapselrisse,
2. isolierte Parenchymrisse,
3. Risse von Kapsel und Parenchym zugleich.

Bevor ich auf diese einzelnen Arten eingehe, sei über die sogen. Milzkontusionen gesprochen. Mayer definierte sie als „Verletzungen, bei denen es nur zu ganz minimalen Zerreißungen mit geringem Blutaustritt in das Milzgewebe, unter die Kapsel kommt". Berger, der in seiner eingehenden Arbeit über die Verletzungen der Milz und ihre chirurgische Behandlung der beiden Hauptgruppen der Milzkontusionen und Milzrupturen unterschied, bezeichnete die Milzkontusionen „als Schädigungen des Gewebes ohne Kontinuitätstrennung", bei denen es zu kleinen Blutergüssen in das Gewebe komme.

Schon Villart (zitiert nach Berger) schlug übrigens vor, den Begriff der Milzkontusionen fallen zu lassen, allerdings aus rein klinischen Gesichtspunkten heraus; weil nämlich die schweren Kontusionen durchaus unter dem Bilde der Milzrupturen, die leichteren aber ganz unbemerkt verlaufen sollten.

Aber auch pathologisch-anatomisch läßt sich der Gegensatz zwischen Milzkontusionen und Milzrupturen nicht aufrecht erhalten, ein prinzipieller Gegensatz kann zwischen beiden Arten der Milzverletzung nicht erkannt werden, höchstens ein gradueller. Die von Berger als kennzeichnend hervorgehobenen kleinen Blutergüsse in das Gewebe bei Milzkontusionen weisen ja auf kleinste Parenchymrisse hin, wie sie auch in der Definition von Mayer, mit der Berger die seine übrigens in Uebereinstimmung erklärt, ohne weiteres angegeben werden. Demnach würde das Kennzeichnende der Milzkontusionen nur in der Kleinheit der Parenchymrisse bestehen, jedenfalls nicht Grund genug, sie als besondere Art aufzuführen. Bemerkenswerterweise ist denn auch bei allen späteren Bearbeitern des Themas diese Unter-

scheidung unterblieben, ohne daß allerdings für dieses Verhalten eine Begründung gegeben wurde.

Als eine vom heutigen Sprachgebrauch abweichende Auslegung des Begriffes Ruptur, wie sie bei den älteren Autoren (z. B. Collin, Griesinger, Küttner, Zorn, Erichsen, Herrmann, Kernig, Petersen u. v. a.) aufzufinden ist, muß es bezeichnet werden, wenn unter den Spontanrupturen perforierte Abszesse oder erweichte und rupturierte Infarkte angeführt werden, Zustände, die eine allgemeine Peritonitis zur Folge haben, bei denen aber, wie schon Melchior hervorhob, stets das für die Rupturen Kennzeichnende, nämlich die intraabdominale Blutung vermißt wird. Uebrigens hat selbst Bryan 1911 in seiner auch sonst recht kritiklosen Arbeit (Spontaneous rupture of spleen in course of typhoid fever, Annals of surgery, Nov. 1909 Nr. 5, p. 856) mehrere Fälle von erweichten und durchgebrochenen Infarkten als Spontanrupturen der Milz beschrieben.

1. Isolierte Kapselrisse.

Es seien zunächst die isolierten Kapselrisse besprochen: Sie wurden von Catteloup und von Collin als „ruptures sèches" d. h. „trockene Rupturen" bezeichnet, weil sie, wie auch noch Berger annahm, tödliche Blutungen nicht veranlassen könnten. Ledderhose meinte, daß sie besonders bei Perisplenitis capsularis vorzukommen scheinen.

In den meisten Fällen von Collin fanden sich neben tiefergehenden Rissen, die die Quelle tödlicher Blutungen gewesen waren, als Nebenbefund ganz oberflächliche, nur die Kapsel betreffende Risse. In seinem Fall 6 wurden sogar bei der Sektion eines an „Fièvre rémittente ictérode" gestorbenen Tagelöhners 6, wie ausdrücklich betont wird, nur die Kapsel betreffende ellipsoide Risse gefunden, die mit einer „plastischen oder vielmehr cruorischen Masse" ausgefüllt waren; es fehlte hier jede, auch noch so geringe Blutung.

Collin war also in diesem Falle durchaus berechtigt, von einer „Rupture sèche" zu sprechen. Von anderen Autoren wird aber auch das Vorkommen mehr oder minder erheblicher Blutungen bei lediglich isolierten Kapselrissen angegeben. So sagt Laing, daß die größeren Kapselrisse „langsam, aber sicher

bluten" und Nötzel bemerkt zu seinem Fall 6, bei dem es sich zwar um eine traumatische Ruptur, im übrigen aber auch nur um eine, die Kapsel betreffende Zerreißung handelte, daß die Blutungen bei ausgedehnten Kapselrissen denen bei „schwersten Parenchymzerreißungen" gleichen.

Im Anhang ist ein von Kammerer beschriebener Fall von Spontanruptur der Milz bei Typhus abdominalis angeführt, bei dem der Autor ausdrücklich das Parenchym für ganz intakt erklärt; trotzdem war hier eine tödliche Blutung erfolgt.

Es finden sich noch eine ganze Reihe solcher Beobachtungen in der Literatur; erwähnt sei nur noch ein Fall von Dobrosrakow (Berstungen der Milz bei Typhus recurrens), bei dem ⅔ der Zwerchfellfläche von der Kapsel entblößt waren; diese war bis zum Hilus zurückgestreift und der Tod unmittelbar durch Verblutung eingetreten.

Melchior rät also mit vollem Recht, den Begriff der „Ruptures sè ches" aufzugeben, da es lediglich von der Ausdehnung des Kapselrisses und von dem Grade der Retraktion der Kapsel, (also von dem Grade des Freiliegens blutender Pulpa) abhängen müsse, ob eine starke Blutung erfolgt oder nicht.

2. Isolierte Parenchymrisse.

Was die isolierten Parenchymrisse betrifft, so kommt es dabei zu Blutungen ins Gewebe. Je nach dem Sitz des Parenchymrisses entstehen nun

a) ein oder auch mehrere Hämatome im Innern der Milz (von Vigla als „Apoplexie interstitielle" bezeichnet) oder aber

b) das Blut sammelt sich unter der Kapsel an, es entsteht ein „subkapsuläres Hämatom". Diese Fälle zeigen dann eine deutliche Abhebung der Kapsel vom Parenchym durch das ausgetretene Blut, entweder nur an begrenzter Stelle oder auch im ganzen Bereich der Kapsel. („Rupt. souscapsulaire", Barrallier.)

Die Gefahr, daß es bei den subkapsulären und auch bei den intralienalen Hämatomen noch nachträglich zum Platzen auch der Kapsel kommt, ist natürlich sehr groß, da die Kapsel mit zunehmender Blutung immer mehr gedehnt wird und schließlich

nachgeben kann. Diese Fälle, die klinisch als sogen. „zweizeitige Blutungen" bezeichnet wurden, lassen sich pathologisch-anatomisch daran erkennen, daß die Kapsel ganz oder streckenweise durch Blut vom Parenchym abgehoben ist, flottiert und daß sich häufig Kapsel- und Parenchymriß nicht deckt.

Fälle von subkapsulären Hämatomen sind schon weitaus häufiger als die isolierten Kapselrisse. So beobachtete Dalinger eine 41jährige Frau, die seit 9 Monaten an Malaria litt und plötzlich heftige Schmerzen im linken Hypochondrium bekam, so daß sie sich zu Bett legen mußte. Sie kollabierte mehrmals und nach 16 Tagen wurde eine fluktuierende Geschwulst nachweisbar. Die Diagnose lautete auf Leberabszesse oder Echinococcus des linken Lappens. Bei der Operation fand man einen Bluterguß zwischen Milzkapsel und Parenchym. Die Milz wurde exstirpiert wegen einer beim Versuch der Entfernung der Gerinnsel auftretenden bedrohlichen Blutung. Nach anfangs schwerem Verlauf kam es zur Heilung.

Während es sich bei Dalinger um einen reinen Fall von subkapsulärem Hämatom handelt, gibt es in der Literatur noch viel zahlreichere Beispiele von subkapsulären Hämatomen mit sekundärem Einreißen der Kapsel, so der im Anhang aufgeführte Fall von West und Dudding.

3. Risse von Kapsel und Parenchym zugleich.

Am häufigsten sind aber zweifellos die Risse von Kapsel und Parenchym zugleich. Dabei entstehen im allgemeinen die schwersten freien Blutungen in die Bauchhöhle, bis zu 3 Litern Blut und mehr wird dann mitunter in der Bauchhöhle und im kleinen Becken gefunden, so in dem Falle von Hammesfahr bei Leukämie 3½ l, siehe Anhang.

Uebrigens findet man bisweilen, nämlich bei ausgedehnten Verwachsungen in der Umgebung der Milz auch nur einen perilienalen Bluterguß ohne intraperitoneale Blutansammlung.

Im Anhang ist der Fall Craig aufgeführt, wo infolge einer gleichzeitigen eitrigen Peritonitis die Darmschlingen untereinander und mit dem Netz verklebt waren und das Blut sich auch nur perilienal ausbreiten konnte.

Als in der Literatur einzig dastehend sei ein Fall von Spontanruptur bei Rekurrens angeführt, den Petersen 1881 veröffentlichte (näheres siehe Anhang). Hier war der Bluterguß außer in die Bauchhöhle auch in den Dickdarm hinein erfolgt. Außer mit dem Fundus ventriculi und dem Omentum majus war nämlich die Milz mit dem Colon transversum verwachsen. Es bestand eine stecknadelkopfgroße Oeffnung in dessen linker Hälfte, die in die Milz hineinführte.

An allen Organen fällt bei der Sektion an Milzruptur und Verblutung plötzlich Verstorbener die hochgradige Anämie auf mit Ausnahme der Pia mater, die nach Casper und Pellereau regelmäßig injiziert erscheint.

Rupturneigung kranker Milzen.

Bei Durchsicht der Literatur findet man immer wieder die Angabe, und zwar in Arbeiten, die über traumatische Rupturen handeln, daß bei den Milzverletzungen ein krankhafter Zustand des Organs eine große Rolle spiele. Aufschlußreich sind in dieser Hinsicht die bei Vorwerk mitgeteilten Zahlen: So sind nach Mayer und auch nach Berger 45,2% aller Rupturen solche der pathologischen Milz, nach Edler (aus 83 Fällen gerechnet) 47% und nach Lewerenz (aus 135 Fällen gerechnet) 61%. Nach Planson sollten sogar fast alle Zerreißungen bei veränderten Milzen stattfinden und einer der ältesten Autoren Hesse 1825, meinte sogar, daß eine normale Milz überhaupt nicht reißen könne. Diese Anschauung ist bestimmt irrig; ja selbst die Annahme, daß bei den sogenannten Spontanrupturen immer ein krankhaft veränderts Organ gefunden werden müsse, ist nicht unbedingt richtig. Es werden später 4 Fälle durchaus spontaner Rupturen bei durchaus normalen Milzen besprochen werden (Fälle Plainchant, Henderson, Connors und Reiß). Immerhin bleiben solche Fälle Kuriositäten, die die Lehre von dem ausschließlichen Vorkommen der Spontanrupturen bei pathologischen Milzen kaum erschüttern.

Es ist nun zu untersuchen, weshalb die krankhaft veränderten Milzen mehr als die gesunden zur Ruptur prädisponieren.

Zur Ruptur prädisponierende Momente:

1. Größenzunahme.

Bei den in Frage kommenden Krankheiten müssen wir die akuten Infektionskrankheiten und die chronischen Milztumoren auseinanderhalten.

Bei beiden findet man die Milz mehr oder minder vergrößert. Und die Größenzunahme bildet denn auch allein schon ein sehr bedeutendes Gefahrmoment. Die normale Milz liegt hinter den Rippen versteckt und ist äußeren Gewalteinwirkungen wenig ausgesetzt. Dagegen muß die vergrößerte Milz, wie Vorwerk betont, für äußere Einwirkungen eine breitere und mehr unmittelbare Angriffsfläche abgeben. Gilt diese Ueberlegung nun für die durch Traumen verursachten Milzrupturen, die deswegen, solange die Vorwerk'schen Voraussetzungen zutreffen, immer noch als spontan bezeichnet werden können, so muß die Art der Größenzunahme doch auch für diejenigen Fälle als prädisponierendes Moment gelten, in denen äußere Einwirkungen bestimmt nicht stattgefunden haben.

Ledderhose hält nämlich die Möglichkeit des Eintrittes einer spontanen Milzruptur dann für gegeben, wenn „bei schneller Vergrößerung der Milz ein Mißverhältnis zwischen der Volumzunahme der Milz und der Ausdehnung der Kapsel sich herstellt". Bei den akut infektiösen Milztumoren und auch bei Malaria entsteht der Milztumor oft in sehr kurzer Zeit, so daß die Kapsel, die keine Zeit hat (etwa durch Vermehrung ihrer bindegewebigen Anteile) sich anzupassen, stark gedehnt und verdünnt werden muß.

Es ist ohne weiteres verständlich, daß bei besonders bedeutender und besonders rascher Größenzunahme der Milz, was Rokitansky als „akute tumultuarische Schwellung" bezeichnet hat, die Gefahr einer spontanen Milzruptur besonders groß sein wird.

Aber wie sehr andere Momente mitspielen, geht schon daraus hervor, daß nicht nur in jenen kuriosen Fällen spontaner Rupturen bei normalen Milzen (Fälle Plainchant, Henderson, Connors und Reiß) jede Vergrößerung fehlte, sondern daß auch bei Rupturen pathologischer Milzen die Größe in allerdings sel-

tenen Ausnahmefällen als „normal" angegeben wird (Fälle J. Miller und Bailly II). Auch in einem Falle von Playfair (Fall 2) war nur eine unbedeutende Vergrößerung vorhanden, derart, daß die Milz gerade den Rippenbogen überragte.

Nicht verkannt darf übrigens werden, daß die an der Leiche gefundene Größe der Milz mit der im Leben unmittelbar vor der Ruptur vorhandenen differiert, weil der starke Blutverlust das Organ abschwellen läßt.

Es können also trotz des gegenteiligen pathologisch-anatomischen Befundes während des Lebens geringe Vergrößerungen der Milz bestanden haben, wie das übrigens Reiß für seinen Fall (Ruptur einer normalen Milz beim Turnen) annimmt wie später näher ausgeführt werden soll.

2. Erweichung.

Nach der Größenzunahme sei an zweiter Stelle die Erweichung als prädisponierendes Moment genannt. Auch diese findet sich ganz besonders bei akuten Infektionskrankheiten und manchmal auch bei Malaria.

Schon die normale Milz hat wegen ihres Blutreichtums eine weichere Beschaffenheit als die übrigen parenchymatösen Abdominalorgane. Berger vergleicht sie geradezu mit einer flüssigkeiterfüllten Blase. Man kann die Milz also an und für sich auf Grund dieser weichen Beschaffenheit als zur Ruptur geneigt ansehen. Nur ihre geschützte Lage erklärt es, daß Milzrupturen seltener vorkommen als die Verletzungen der übrigen Abdominalorgane. (Nach Mayer kommen auf 73 Milzverletzungen 147 Verletzungen der Leber; nach Edler auf 83 Milzverletzungen über 90 der Nieren und 189 der Leber).

Noch weicher aber ist die Beschaffenheit der Milz, oft bis zur völligen Zerfließlichkeit auf der Schnittfläche, bei akuten Infektionskrankheiten. Daran sind ebenso wie an der Vergrößerung der Milz sowohl Hyperämie des Organs als auch Hyperplasie aller seiner zelligen Elemente schuld.

Nur Grober ist der Meinung, daß für den akut infektiösen Milztumor im wesentlichen nur die Hyperämie des Organs (mit konsekutiver Wasseransammlung im entzündeten Gewebe) verantwortlich zu machen sei.

Nach Landois handelt es sich beim akut infektiösen Milztumor um eine toxische Lähmung der Milznerven, da er „nach Ausrottung der zerstreut im Hilus liegenden Nervenästchen eine herdweise Vergrößerung unter blauroter Färbung auftreten sah".

Schließlich sei noch einer Theorie von Jawein gedacht, wonach die Zerstörung der roten Blutkörperchen einen spezifischen Reiz für die Milzzellen bedeute; demnach müßte man bei den akuten Infektionskrankheiten und auch bei Vergiftungen einen Milztumor solange finden, wie rote Blutkörperchen zu Grunde gehen.

Welche Ursachen aber nun auch der Milzschwellung zu Grunde liegen mögen, immer muß die dabei stattfindende Erweichung die Milz zur Ruptur geneigt machen, da dann die von Berger entwickelten Gesetze der hydraulichen Pressung sich in verstärktem Maße geltend machen. Berger sagt wörtlich: „Die Milz mit ihrem weichen blutreichen Gewebe in fester Kapsel gleicht einer mit Flüssigkeit gefüllten Blase. Ein Stoß gegen sie erzeugt in der halbfesten Masse eine Welle, die sich nach allen Richtungen mit gleicher Kraft forpflanzt, so daß die Milzkapsel einem Innendruck ausgesetzt ist, der ein Vielfaches der ursprünglich von außen wirkenden Gewalt darstellt. So kommt es zu Berstungen der Milz an schwachen Stellen der Kapsel oder an solchen, an denen sich infolge von Verwachsungen mit den Nachbarorganen zu dem gesteigerten Innendrucke die Zerrung der weiterlaufenden Flüssigkeitswelle an den in ihrer Beweglichkeit beschränkten Teilen gesellt".

3. Brüchigkeit des Milzgewebes und 4. Kapselveränderungen.

Es bleibt das Verdienst von Ledderhose, sich mit den beiden Faktoren der Volumzunahme und der Konsistenzverminderung zur Erklärung der Rupturprädisposition kranker Milzen nicht begnügt zu haben. Wenn schon bei den chronischen Milztumoren (bei der Malaria, Kala-azar, Amyloidose, Syphilis, Leukämie usw.) keine Erweichung, vielmehr infolge Vermehrung und Verdickung des Retikulums eine ziemlich bis ausgesprochen derbe Beschaffenheit gefunden wird, so muß es andererseits auch

wunder nehmen, daß bei der Häufigkeit akut infektiöser Milztumoren spontane Rupturen des Organs doch nur zu den größten Seltenheiten gehören.

Wenn man nun bei den chronischen Milztumoren anstelle der Weichheit wenigstens eine oft ganz abnorme Brüchigkeit des Gewebes findet, die das leichte Zustandekommen der Rupturen ebenfalls leicht erklärt, so hat Ledderhose weiterhin auf spezielle Veränderungen der Milzkapsel hingewiesen, die nach ihm sowohl bei den akuten als auch bei den chronischen Milztumoren von Bedeutung sind. Es handelt sich um perisplenitische Zustände, „die zu Verdickungen der Kapsel und zur Verlötung mit den Nachbarorganen führen". „Eine gleichmäßige Verdickung wird u. U. die Kapsel vor dem Einreißen schützen können, indem sie dem sich aufblähenden Parenchym einen vermehrten Widerstand entgegensetzt. Aber mit diesen entzündlichen Veränderungen büßt die Kapsel auf der anderen Seite auch wieder einen Teil ihrer Elastizität ein, und so ist es denkbar, daß in manchen Fällen bei sehr schneller Volumzunahme der Drüse gerade die verdickte Kpasel eher und leichter berstet als die normal beschaffene. Weiter muß die Milz offenbar durch Verlötungen mit der Umgebung und dadurch verminderte Beweglichkeit an ihrer Fähigkeit einbüßen, einem einseitig auf sie wirkenden Drucke oder Zuge auszuweichen bezw. nachzugeben." Nicht einmal hervorgehoben ist dabei in diesen Sätzen, was Vorwerk nachholt, daß bei chronischer Perisplenitis die Milzkapsel sich ungleichmäßig verdickt zeigt, so daß dicke unelastische Stellen mit dünnen desto nachgiebigeren abwechseln. Keines dieser Momente (Volumzunahme, Konsistenzverminderung, Brüchigkeit, Kapselveränderungen) kann als unbedingt erforderlich zum Zustandekommen der spontanen Milzrupturen angesehen werden. Man wird den einen oder anderen Faktor des öfteren vermissen.

Noch mehr gilt das von einigen jetzt zu besprechenden Eigentümlichkeiten des Milzgewebes, deren Bedeutung zudem vielfach umstritten ist.

5. Infarkte.

Es sollen zunächst die Infarkte behandelt werden. Melchior meinte, daß sie nicht die Ursache von Spontanrupturen der

Milz seien, sondern nur nach Erweichung durchbrechen könnten. Unter den von Melchior gesammelten 13 Fällen spontaner Milzrupturen bei Typhus abdominalis fand sich in der Tat keiner mit Infarcierung des Gewebes. Necheles, der ebenfalls über Spontanrupturen beim Typhus abdominalis geschrieben hat, ist schon ganz anderer Meinung; er hält es für sehr wahrscheinlich, daß ein Infarkt bei der Raumbeengung, die er für den übrigen Teil des Organs hinsichtlich des Blutumlaufs schafft, andere eine Ruptur begünstigende Momente noch unterstützen muß. In einem der von ihm gesammelten 6 Fälle (Fall 6 Fraenkel 1919) werden denn auch „ein paar derbe, auf dem Durchschnitt keilförmige, infarktähnliche Herde" angegeben.

Noch häufiger als beim Typhus abdominalis kommen Infarkte beim Typhus rekurrens vor. Dort haben sie zwar sehr große Neigung zu abszedieren und erst dann durchzubrechen mit folgender eitriger Peritonitis, wenn der Durchbruch in die freie Bauchhöhle erfolgte, aber es sind auch zahlreiche Fälle beschrieben, wo es zu Spontanrupturen mit intraperitonealer Blutansammlung ohne Peritonitis kam und wo bei der Sektion durchaus feste Infarkte gefunden wurden (bei Petersen 3 Fälle: 2, 4 und 12).

6. Milzveränderungen bei Typhus abdominalis.

Necheles hat dann für sein Sondergebiet, die Spontanrupturen bei Typhus abdominalis, noch besondere histologische Veränderungen des Gewebes angegeben, die die Rupturneigung der Typhusmilz erklären sollen.

In dem Falle von Bryan und in den beiden Fällen von E. Fraenkel fanden sich nämlich zahlreiche mikroskopisch kleine Nekroseherdchen, die stellenweise bis zur Kapsel vorgedrungen waren und sie in ihren inneren Schichten ergriffen hatten. (Die Nekroseherdchen im Falle Bryan nimmt Necheles an auf Grund der dort beschriebenen Bezirke „großer blasser, teilweise nekrotischer Zellen, die sich reichlich in der Milzpulpa finden").

Außerdem waren auch Typhusbazillenhaufen sowohl bei Bryan als auch in den beiden Fällen von Fraenkel in den histologischen Schnittpräparaten nachzuweisen, obwohl, worauf Ne-

cheles großes Gewicht legt, die Untersuchung verhältnismäßig früh nach dem Tode erfolgte. Jedenfalls entstehen solche Bazillenhaufen, die schon Koch und Eberth zwischen den Pulpazellen gesehen haben, nach den Untersuchungen von Reher erst nach dem Tode und man kann sie in jeder Typhusmilz nachweisen, wenn man mit der Untersuchung lange genug wartet, oder wenn man die Milz nach Fraenkel und Simmonds regelrecht bebrütet.

Ihr frühzeitiger Nachweis und auch der ganz ungewöhnliche Befund von Typhusbazillenhaufen in den Blutgefäßen der Milz bei Bryan scheint Necheles in Verbindnug mit den Nekroseherdchen zu stehen, und für die Rupturdisposition in diesen Fällen wesentlich zu sein.

Was die bei allen Infektionskrankheiten häufig zu findenden kleinen Blutungsherdchen angeht, so kann man sie schon als kleine Parenchymrisse ansprechen und somit aus der Reihe der prädisponierenden Momente herausnehmen.

Schließlich sei noch erwähnt, daß in 2 Fällen von Spontanruptur bei Typhus abdominalis (Fälle Erichsen und Plume) eine Lebercirrhose bestand, die von den betreffenden Autoren als begünstigendes Moment aufgefaßt wird. So meinte Erichsen, daß bei seinem Patienten die Milz infolge der Lebercirrhose bereits intumesziert war und der weiteren durch den Typhus bedingten Schwellung nicht standhalten konnte.

Bei dem von Luise Plume veröffentlichten Fall (siehe Anhang) handelte es sich um eine zweiseitige Blutung; sehr bemerkenswerter Weise erfolgte der Tod erst 14 Tage nach der Ruptur an Pneumonie. Wohl mit Recht nimmt Plume an, daß die erste Blutung am 3. 9. durch Bildung von Gerinnseln zunächst zum Stillstand kam, als unzutreffend nach den Angaben des Sektionsprotokolls muß es aber bezeichnet werden, wenn perisplenitische Adhäsionen „wie eine Selbsttamponade gewirkt und einen größeren Bluterguß in die freie Bauchhöhle verhindert haben sollen." In dem sehr ausführlichen Sektionsprotokoll wird lediglich bei histologischer Untersuchung angegeben, daß die Kapsel verdickt gewesen sei und die Trabekel kräftiger als gewöhnlich erschienen.

Im übrigen beschränken sich ja auch die Veränderungen der Milz im Gefolge der Lebercirrhose sehr oft nur auf eine geringe Vermehrung des Pulparetikulums und auf eine von Schridde hervorgehobene Erweiterung der Milzsinus. In vielen Fällen von Lebercirrhose vermißt man überhaupt jegliche Veränderung an der Milz.

Rupturauslösende Momente.

Nachdem bisher von den Ursachen des leichten Berstens gerade pathologischer Milzen die Rede war, sollen jetzt die aetiologischen Faktoren ganz im allgemeinen besprochen werden.

Wie erwähnt, sind Berger, Rokitansky, Barallier u. v. a. der Meinung, daß schon das rasche Einströmen des Blutes zur Auslösung der Ruptur genüge. Es würde sich dann eben das von Ledderhose betonte Mißverhältnis zwischen Volumzunahme der Milz und Ausdehnung der Kapsel einstellen. Es läßt sich diese Meinung durchaus nicht abweisen, denn die Möglichkeit, daß bei fieberhaften Krankheiten auf diese Art Rupturen der Milz scheinbar ganz von selbst eintreten, ist bei den dann vorhandenen beträchtlichen Volumschwankungen der Milz sehr groß.

Aber es lassen sich auch niemals, selbst bei bettlägerigen Patienten, geringe äußere Einwirkungen ausschließen, die als auslösendes Moment der Ruptur in Betracht kommen. Schon die Kontraktionen des Zwerchfelles und der Bauchpresse sind bei stark veränderten Milzen gefährlich.

So sind Rupturen beschrieben nach dem Niesen (Silberstein), nach dem Erbrechen (Kernig, Bowie, Barallier II, Atkinson), nach dem Husten (Martin, Subotic, Conner und Downes, Schtscherbakow).

Was insbesondere die Kontraktionen der Bauchpresse angeht, so spielt die Defäkation vielfach eine Rolle (Krokiewicz, Bachmann), namentlich auch bei den gegen das Ende der Gravidität und während der Geburt erfolgten Milzrupturen muß dem Bauchpressendruck eine große Bedeutung beigemessen werden (Hubbard).

Sowohl die Kontraktionen des Zwerchfells als auch die der Bauchpresse erhöhen den intraabdominalen Druck, drücken

aber außerdem noch auf die Milz, die dieses für sie gewissermaßen „äußere Trauma" nicht immer verträgt.

Schon bei den während der Gravidität und während der Geburt erfolgten Spontanrupturen der Milz spielen auch andere Muskelbewegungen mit, so mißt Sidey in seinem Fall, eine schwangere Frau betreffend, einer Ueberstreckung des Körpers („act of overstretching") eine entscheidende Bedeutung bei (auch Erschütterungen beim Transport sowie in manchen Fällen Krämpfe, wie im Fall Schwing, mögen bedacht werden).

Um eine Mischung der verschiedensten Muskelbewegungen handelt es sich auch in den Fällen, wo ein Ausgleitender das Gleichgewicht noch zu halten sucht (wie in dem auf Seite 14 erwähnten 2. Fall von Playfair: Ein Eingeborener mit einer Holzlast auf dem Kopf erhielt im Streit mit einem anderen Eingeborenen einen leichten verächtlichen Schubs in den Rücken, verlor das Gleichgewicht, wobei die Holzlast auf den Boden fiel. Bei dem Versuch, sein Gleichgewicht zu halten und die fallenden Holzstücke aufzufangen, erlitt er eine Milzruptur, der er, nachdem er noch etwa ¼ Meile weitergegangen war, erlag.)

Dr. Charles aus Calcutta berichtet über einen Fall von Milzruptur bei einem Mann, der sich schnell zurückwarf, um einem Schlage auszuweichen; auch erwähnt er, daß solche Fälle häufig durch Falschtreten oder beim schnellen Treppenherablaufen sich ereignen.

Verhältnismäßig häufig findet sich die Angabe, daß die Ruptur nach einer reichlichen Mahlzeit geschehen sei, (so bei Fournier „post coenam longissimam"). Die Erklärung kann durch den unmittelbaren Druck des Magens auf die Milz und durch Zug an evtl. Verwachsungen gegeben werden.

In ähnlicher Weise macht sich auch starke Füllung des Dickdarms geltend. Auf jeden Fall beengen starke Füllungen des Magens oder Darms sehr den Raum, der der Milz zur Verfügung steht und so kann bei Hinzutreten von äußerem Trauma, zu denen ich im weiteren Sinne auch die vorgenannten Muskelkontraktionen zählen möchte, die Milz nicht ausweichen, was die Rupturgefahr erhöhen muß.

Auch bei geringem Grade äußerer Gewalteinwirkung spricht man nach Vorwerk noch von Spontanruptur. Von solchen ge-

ringfügigen äußeren Traumen seien genannt leichte Schläge oder Stöße in die Milzgegend, oft gar nicht in verletzender Absicht ausgeführt; Schlag mit einer Oelbaumgerte (Moty), Stoß mit der Deichsel einer Bambuskarette, wie sie auf Madagaskar gebräuchlich sind (Fontoynont), Steinwurf in die linke Seite (Glogner), Einsturz einer niedrigen (5 Fuß hohen), nur 6 Zoll dicken Lehmmauer (Playfair, Fall 3) usw.

Auch die diagnostischen und therapeutischen Maßnahmen können ohne Zweifel Milzrupturen direkt erzeugen.

Schon Collin, der seine Beobachtungen in Algier an Malarikern machte, warnte davor, die Milz zu eingehend zu palpieren.

Am gefährlichsten ist sicherlich die Milzpunktion, bei der z. B. Fülleborn, und zwar bei einem Kala-Azar-Kranken in Madras eine tödlich endende Milzruptur erlebte. (s. auch Ewald.)

Was die therapeutischen Maßnahmen angeht, so soll in einem Fall von West und Dudding bei Typhus abdominalis die Ruptur 1¼ Stunde nach einem Einlauf erfolgt sein.

In einem anderen Typhusfall von Bryan waren der Ruptur Alkoholabreibungen auf wollenen Decken vorangegangen, auf denen der Kranke gerollt wurde.

Besonders gefährlich ist das von manchen Laien zur „Verteilung" großer Milztumoren angewandte Verfahren des „Klopfens" der Milz, als dessen Erfolg Seyfarth in Südost-Bulgarien zwei Milzrupturen auftreten sah. Seyfarth beschreibt diese Methode folgendermaßen: „Sie legen kurze Brettchen auf die den Rippenbogen überragende Milz und behaupten, durch daraufgeführte kurze Schläge mit einem Stein oder Hammer die Milz verkleinern zu können."

Auch in Italien soll übrigens in früheren Jahrhunderten diese Art des „Zerteilens des Fieberkuchens" sehr beliebt gewesen sein.

Die Kenntnis der leichten Verletzbarkeit der Milz ist in den Malariagegenden, also in den Tropen, allgemein verbreitet; die chinesischen Ringkämpfer suchen dem Gegner mit dem Daumen die Milzgegend einzudrücken, um ihn durch Erzeugung einer Milzruptur unschädlich zu machen (Sömmering, zit. bei Vorwerk).

Auf das große gerichtsärztliche Interesse der Milzrupturen in den Tropen haben Glogner, Cantlie und andere hingewiesen.

Rupturmechanismus.

Was den Rupturmechanismus selbst angeht, so ist die Berger'sche Anschauung, nach der es sich bei den Rupturen um die Wirkung einer hydraulischen Pressung handelt, schon Seite 16 wiedergegeben.

Brogsitter hat nun das Verdienst, auf die Bedeutung des Bandapparates der Milz hingewiesen zu haben (Lig. gastrolienale, phrenicolienale, phrenicocolicum, colicolienale, pancreaticolienale). Wie B. mitteilt, pflegte übrigens schon Waldeyer im Kolleg bei der Besprechung des Bandapparates der Milz einen Fall von Milzruptur bei einem Soldaten mitzuteilen, der aus größerer Höhe gestürzt und mit der Helmspitze im Boden stecken geblieben war; die Erklärung für das Zustandekommen der Ruptur sah Waldeyer darin, „daß der Milz bei dem Sturz eine bestimmte Bewegungsrichtung und -energie mitgeteilt und beim Auftreffen des Körpers durch den Bandapparat plötzlich gehemmt wurde." Brogsitter ist sogar der Meinung, daß bei einem die Milz treffenden heftigen Stoß oder Schlag in gleicher Art Rupturen zustande kommen können, indem die Bewegung der Milz durch den Bandapparat aufgehalten wird. Dazu gehöre allerdings eine Füllung von Magen und Dickdarm mit dadurch bedingter Spannung der Lig. phrenicocolicum, colicolienale und gastrolienale nach unten bezw. nach rechts und eine forcierte Exspiration, die das Lig. phrenicolienale straff nach oben anziehe.

Es sei bei dieser Gelegenheit der schon verschiedentlich erwähnte, in der Heidelberger Chirurg. Universitätsklinik beobachtete Fall von Reiß besprochen (s. Anhang). Ein gesunder, kräftiger Turner zog sich bei der Ausführung eines Handstandes eine Ruptur zu. Es wird angegeben, daß er beim Heruntergehen „plötzlich einen starken Schmerz im Leibe gefühlt und schlecht Luft bekommen habe". Reiß nimmt nun an, daß infolge der geänderten Zirkulationsverhältnisse ein kurzdauernder Milztumor entstanden sei („Die Organe folgen dem Gesetz der Schwerkraft, soweit es ihre Fixation zuläßt. Es ist nun als möglich zu

denken, daß durch den Zug der Eingeweide die vorher spitzwinklig nach unten abzweigenden Gefäße ihre Richtung nach oben verändern und der vorher spitzwinklige Abgang in einen stumpfwinkligen verändert wird. Dadurch erleiden die starrwandigen Venen eine teilweise Abknickung und Kompression, während die mit Muskularis versehenen Arterien, die noch dazu unter dem Druck der Bauchaorta stehen, dieser Veränderung nicht unterworfen sind." „Der Blutabfluß erfolgt in geringerem Maße als normal.")

Sicherlich handelt es sich hier um einen Fall, der nach Brogsitter durch Bänderhemmung zu erklären ist. Beim Heruntergehen, das, wie auch Reiß betont, plötzlich geschah, wurde die Milz zwei entgegengesetzten Gewalten ausgesetzt, 1. „der Fixation nach oben" und 2. der „Schwerkraft der Eingeweide nach unten". Während aber Reiß diese Fixation nach oben sich so vorstellte, „daß die Milz, die durch die Rippen komprimiert werde und unter hohem Druck stehe, beim Heruntergehen viel länger als die übrigen Eingeweide festgehalten werde", glaube ich an die fixierende Wirkung des Lig. phrenicolienale. Daß bei Bänderhemmung nicht diese Bänder einreißen, sondern die Milz, liegt daran, daß sie viel fester als das Milzgewebe sind.

Schließlich sei noch erwähnt, daß das von Küster für Nierenrupturen angeschuldigte Anschlagen der 11. und 12. Rippe auch für das Zustandekommen von Milzrupturen behauptet wird. Ein näheres Eingehen auf diese Anschauung aber, ebenso die Berücksichtigung der von Jordan und Lewerenz entwickelten Theorien kann nicht Aufgabe dieser Arbeit sein, da diese Anschauungen nur auf schwere traumatische Rupturen Anwendung finden können.

Vorkommen der Spontanrupturen bei verschiedenen Krankheiten.

Spontanrupturen sind bei sehr zahlreichen Krankheiten aufgetreten, die mit Veränderungen auch der Milz einhergehen und die im folgenden kurz besprochen werden sollen.

Im übrigen sei auf die Tabellen am Schluß der Arbeit hingewiesen.

Vorher seien aber noch 3 Fälle von Plainchant, Henderson und Connors genannt, die mit dem Fall von Reiß zusammen die einzigen bekannt gewordenen Fälle von Spontanrupturen normaler Milzen darstellen. Eine fünfte angebliche Spontanruptur einer normalen Milz, nämlich der Fall von Miling (einen kräftigen Bauernburschen betreffend, der beim Ausräumen eines Stalles, zu dem er sich in bestimmter Zeit durch eine Wette verpflichtet hatte, sich die angebliche Ruptur zuzog), stellte sich beim Durchlesen der Originalarbeit als eine Zerreißung der Vena lienalis heraus.

Plainchant berichtet den Tod einer Frau, die während eines epileptischen Anfalles eine Milzruptur bekam und bei der die genaue Untersuchung an der Milz weder eine Vergrößerung, noch irgendwelche krankhaften Veränderungen feststellen konnte.

Henderson (Fall 3) berichtet von einer Frau, die unter der Diagnose Darmruptur operiert wurde, bei der sich aber während der Operation außer einer linksseitigen Tubargravidität noch eine Milzruptur fand. Ein Trauma war nicht vorausgegangen. Die Milz, die histologisch untersucht wurde, war von normaler Größe und Beschaffenheit.

In einem Fall von Connors unklarer Aetiologie (Typhus und Malaria war nicht nachweisbar) handelte es sich um einen 38jährigen Fuhrmann, der an schwerer Verstopfung litt und am Tage der Krankenhausaufnahme heftige Schmerzen im linken Hypochondrium verspürt hatte. Röntgenaufnahme zeigte eine Obstruktion an der Flexura lienalis. In der Annahme eines malignen Dickdarmtumors wurde laparotomiert. Bei der Operation fand man ein subkapsuläres Hämatom der Milz, das beim Berühren einriß. Die Milz war beinahe völlig der Länge nach in 2 Teile geteilt. Splenektomie. Milz, wie ausdrücklich betont, von normaler Größe und von anscheinend normaler Beschaffenheit.

Die während der Gravidität, während der Geburt oder auch erst im Wochenbett erfolgten Rupturen sind nach Simpson auf den physiologischen Milztumor zu beziehen, der in den letzten Monaten der Gravidität entsteht und bald nach der Geburt wieder schwindet. Die Milz wird vergrößert und erweicht ge-

funden, außerdem besteht, wie schon Simpson 1866 hervorhob, eine Leukozythämie. Als Gelegenheitsursachen spielten Bewegungen der Bauchpresse oder kompliziertere Muskelbewegungen, Krämpfe und dergl. eine Rolle. So berichtet Mathias Saxtorph (zit. bei Schwing) von einer Frau, die im Wochenbett starb und bei der die Milz „durch Geburtsschmerzen" zerrissen war. Auch eine Patientin von Furley starb eine Stunde nach der Entbindung an Milzruptur, ebenso wie der von Simpson angeführte Fall von Burn bald nach der Geburt. (vergl. auch die Fälle von Sidey, Wilson, Simpson und Witney).

Das Hauptkontingent der spontanen Milzrupturen stellen zweifellos die Malariamilzen. Namentlich gegen Ende des vorigen Jahrhunderts waren in den Gegenden mit tropischer Malaria die spontanen Milzrupturen nichts ungewöhnliches. Playfair berichtet, daß er innerhalb 2½ Jahren in Saharunpore (Ost-Indien) „mindestens" 20 Milzrupturen, gesehen habe, von denen einige aber wohl nicht „spontan" gewesen sind.

Pellerau, der in 2¾ Jahren auf Mauritius 13 Fälle sammelte, (4 sichere Fälle von Spontanruptur, 9 Fälle nach Stoß oder Fall) sagt, daß in den Tropen die Ruptur der durch Intermittens vergrößerten Milz die häufigste Ursache plötzlicher Todesfälle sei.

Collin sammelte in Algier in 8 Jahren 9 und Glogner in Samarang (Java) in 5 Jahren 10 Rupturfälle. Beide heben hervor, daß die Milzrupturen in den Tropen durchaus nicht selten sind.

Gegenüber diesen Mitteilungen aus der älteren Literatur, die sich noch mühelos vermehren ließen, sei aber betont, daß die Malariamilzrupturen in neuerer Zeit offenbar seltener geworden sind. Daß in der neuern Literatur weniger solche Fälle berichtet werden, könnte an und für sich so erklärt werden, daß den Beobachtern die Veröffentlichung bei dem reichhaltigen, bisher vorliegenden Material nicht lohnte. Daß dem indes nicht so ist, beweist z. B. die Arbeit von Mc. Cracken. Mc. Cracken beschreibt in Shanghai 20 Fälle von Milzruptur, alle traumatischer Natur, und hebt hervor, daß weder er selbst „noch 5 sehr beschäftigte Chirurgen in 5 verschiedenen Teilen Chinas", bei denen er eine Rundfrage anstellte, jemals eine Spontanruptur

der Milz gesehen hätten. Er glaubt, daß die Entwicklung der modernen Industrie daran schuld sei, daß gerade in den Hafenplätzen Chinas soviel traumatische Rupturen der Milz vorkommen. Uebrigens waren 30% seiner Fälle durch Straßenbahn- oder Motorradunfälle hervorgerufen.

Die Milz kann bei der Malaria in allen Stadien rupturieren. So hat Palmer eine Ruptur bereits am Ende der ersten Krankheitswoche beschrieben.

Weitaus häufiger aber ist die Ruptur bei Patienten mit chronischen Milztumoren, aber auch dann oft während eines Fieberrezidivs, das nach Collin eine Auflockerung des Milzgewebes veranlaßt.

Auch die Art der Malaria ist offenbar gleich, denn sowohl bei Tropica- als auch bei Tertiana- und Quartanaformen kommen Spontanrupturen der Milz vor. Da in den meisten Fällen genauere Angaben über die Art der Parasiten nicht vorliegen, so läßt sich ein Urteil darüber, ob die Rupturen bei einer dieser Formen häufiger sind als bei den anderen, nicht fällen.

Von größter Wichtigkeit ist es, daß auch bei der jetzt weit verbreiteten Malariabehandlung bestimmter Krankheiten spontane Milzrupturen aufgetreten sind. Solche Fälle sind beschrieben von Bachmann, Trömner u. Baltzer und Alexander. In der Arbeit von Trömner und Baltzer werden noch zwei Fälle angeführt; über den einen berichtete Kernig im Verein für Psychiatrie in Wien (hier konnte traumatische Einwirkung nicht sicher ausgeschlossen werden), der andere Fall wurde laut Schreiben von Weygandt an Trömner in Friedrichsberg beobachtet. Sicherlich verschwinden diese Fälle ganz in der Masse der anderen: So schrieb z. B. Wagner-Jauregg am 9. 7. 1925 auf eine diesbezügliche Anfrage an Trömner, daß er selbst und seine Assistenten seit 1919 mehr als 1200 Malariabehandlungen durchgeführt, niemals aber dabei eine Milzruptur gesehen hätten.

Die angeführten Fälle blieben übrigens alle während des Lebens unerkannt, aus ihren Beschreibungen geht die Verwunderung über den bei der Sektion erhobenen Befund hervor. Ich halte die Veröffentlichung gerade dieser Fälle für wichtig, weil die Kenntnis solcher Vorkommnisse bei der jetzt so verbreiteten

Impfmalariabehandlung nötig ist, um bei Eintritt einer Ruptur zweckmäßige Therapie zu treiben.

Bei Kala-Azar ist bisher nur im Anschluß an eine Milzpunktion (Fülleborn in Madras, s. S. 24) Milzruptur beschrieben worden. Vorwerk meint, daß manche von den bei Malaria beschriebenen Spontanrupturen der Milz vielleicht auf Kala-Azar zu beziehen sind, da die Krankheitserscheinungen sich weitgehend ähneln und Blutuntersuchungen nur selten von den älteren Autoren vorgenommen wurden, die ja über das größte Material über Spontanrupturen verfügen.

Nach der Malaria rangiert an zweiter Stelle, was die Häufigkeit spontaner Milzrupturen angeht, der Typhus abdominalis.

Bryan hatte 38 Fälle gesammelt, von denen aber, wie Melchior feststellte, nur 13 der Kritik standhalten. Bei den übrigen handelt es sich teils nicht um Typhus abdominalis, sondern um Malaria, Rekurrens, Typhus exanthematicus oder nicht sicher diagnostizierbare Erkrankungen; in einzelnen Fällen liegen auch, wie schon erwähnt wurde, keine eigentlichen Rupturen, sondern nur Durchbrüche von Abszessen vor bezw. traumatische Rupturen.

Von den 13 verbleibenden bei Melchior mitgeteilten Fällen habe ich den Fall Heimann ausgeschaltet, weil die von ihm beschriebene „Typhusepidemie" in Moskau 1840—41, wie Petersen schon erkannte, offenbar eine typische Rekurrensepidemie darstellte. Ich habe aber auch beim Durchlesen der Originalarbeit keinen Anhaltspunkt dafür finden können, daß es sich hier überhaupt um eine Milzruptur gehandelt hat. Die Angabe, daß „in einem Falle die Vergrößerung und gleichzeitige Auflösung der Milz so bedeutend war, daß deren äußere Haut bis auf das Aeußerste ausgedehnt, endlich barst, wodurch ein bedeutender Teil der erweichten Milzsubstanz sich in die Bauchhöhle ergoß", läßt auch die Deutung eines durchgebrochenen Abszesses zu, wenn man bedenkt, daß die alten Autoren solche Fälle als Spontanrupturen registrierten und wenn man weiter bedenkt, daß gerade beim Typhus rekurrens das Rupturieren erweichter Infarkte sehr häufig ist (vergl. Petersen, Dobrosrakow u. a.).

Auch den Fall Brewer habe ich in Uebereinstimmung mit Iseke als traumatische Ruptur unberücksichtigt gelassen.

Als Prädilektionsstadium bezeichneten für die Milzrupturen beim Typhus abdominalis Melchior und die späteren Bearbeiter des gleichen Themas (Necheles, Iseke, Plume, Madelung) das Ende der zweiten und den Anfang der dritten Krankheitswoche, weil dann die Milzschwellung nach den Untersuchungen von Curschmann ihr Maximum erreicht habe. Aber auch in der Rekonvaleszenz ist in den Fällen Iseke u. Erichsen (bei dem, wie schon S. 20 erwähnt, außerdem eine Leberzirrhose bestand) eine Ruptur erfolgt; ebenso einmal im Inkubationsstadium (Fall Ishioka).

Melchior weist noch darauf hin, daß die Rekonvaleszenten, solange sie einen Milztumor besitzen, der sich allerdings beim Typhus abdominalis gewöhnlich rasch zurückbildet, ebenso auch die an einem Typhus ambulatorius Erkrankten (Fall Nückel) deswegen besonders gefährdet sind, weil bei mangelnder Ruhe die gewissermaßen physiologischen Traumen des täglichen Lebens auf ihre Milz einwirken und ihren verderblichen Einfluß auf das krankhaft veränderte Gewebe ausüben können.

Er wähnt muß noch werden, daß alle bisher bekanntgewordenen Fälle von Spontanruptur der Milz beim Typhus abdominalis das männliche Geschlecht betrafen, was schon Melchior auffiel.

Beim Typhus rekurrens sind ebenfalls mehrere Fälle beschrieben worden. Der durch seinen Durchbruch in das Colon interessante Fall von Petersen wurde auf S. 12 schon erwähnt, (vergl. auch Anhang). Bei Rekuurens ist übrigens die Vereiterung von Infarkten mit Durchbruch in die Bauchhöhle bezw. in Magen, Darm oder linke Pleurahöhle und Lunge häufiger.

Beim Typhus exanthematicus haben Milzruptur beschrieben Lidell und Kernig. Der Fall Kernig ist als Milzruptur allerdings nur klinisch erkannt worden. Es fehlt die pathologisch-anatomische Bestätigung.

Bei „Choleratyphoid" hat Rokitansky einmal Milzruptur gesehen.

Häufiger sind wieder die Spontanrupturen bei septischen Erkrankungen. Diehl beschrieb Spontanruptur der Milz im Anschluß an einen Karbunkel, Krokiewicz bei Endokarditis ulcerosa aortica. Fieber berichtete über einen Fall bei Grippe und eitriger Blinddarm-Bauchfellentzündung. Auch die in der Arbeit von Friesleben als „Spontanrupturen einer Infektionsmilz" vermerkten Fälle (Quensel-Upsala und Johansson-Stockholm) nenne ich an dieser Stelle: im Fall Quensel erfolgte die Ruptur nach einer Angina, im Fall Johansson, bei dem eine ausführliche Krankengeschichte fehlt, wurde die anatomische Diagnose auf Hypertrophia lienis, Hyperplasia septica acuta gestellt; außerdem war im Fundus des Magens ein handtellergroßes ulcerierendes teilweise gangränöses, ziemlich weiches Carcinom vorhanden mit Metastasen im nebenliegenden Peritoneum.

Bei Amyloidose der Milz wurden von Strada und Frisch je ein Fall beschrieben.

Viel zitiert wurden die Beobachtungen von Cohnheim und Aufrecht, von denen die Cohnheimsche eine spontane Milzruptur bei Varicen der Milzvenen und die von Aufrecht eine Spontanruptur bei Miliartuberkulose der Milz betraf.

Bei Syphilis ist von Charcot ein Fall beschrieben worden. Es handelte sich um eine Frühgeburt des 8. Monats mit Milzveränderungen im Sinne hereditärer Lues. Während Charcot selbst zweimaligen Sturz der Mutter vor der Geburt (zuletzt 14 Tage vorher) als Ursache der Ruptur ansah, wies Vorwerk wohl mit Recht darauf hin, daß die Ruptur erst während des Durchtritts durch die Geburtswege entstanden sein könne, da das Kind noch mit Lebenszeichen zur Welt kam.

Ein ganz ähnlich gelegener Fall ist der von Steffen, wo aber Syphilis nicht mit Sicherheit angenommen werden kann. Es handelt sich um die Geburt eines Mädchens gesunder Eltern, das, wie im Charcot'schen Fall, während der Geburt eine Milzruptur sich zuzog. Auch hier war die Milz sehr vergrößert und von matscher Konsistenz. Steffen nahm eine Erkrankung der Milz im intrauterinen Leben an, für die er aber keinen Grund anzugeben wußte.

Sehr selten sind auch die Spontanrupturen bei Tumoren. Der schon unter den Spontanheilungen erwähnte Fall von Henggeler gehört hierher: carcinomatöse Milz (Primärknoten am Magen), Tod an Metastasen der Gallenblase 15 Tage nach der Ruptur, Milzriß durch soliden Thrombus verschlossen.

Auch ein Fall von Craig (Leberkrebs mit Milzinfarkt) muß hier genannt werden.

Ein merkwürdiger Fall von offenbar toxisch bedingter Milzruptur ist der von Wolf mitgeteilte bei einem Arbeiter in einer Anilinfabrik, der schwere Steine aus einer Heizvorrichtung zur Herstellung einer Arsen-Anilinverbindung herauszureißen hatte. Die Untersuchung des Blutes auf Arsen fiel negativ aus, auf Anilin wurde nicht untersucht.

Bei Blutkrankheiten sind bisher nur sehr wenige Fälle von spontaner Milzruptur beschrieben: ein Fall bei Hämophilie (Buß), ein Fall bei essentieller Thrombopenie (Wild) und ein Fall (Skeritt) bei perniziöser Anämie: jedenfalls faßt Vorwerk die Skeritt'sche Spontanruptur so auf wegen dauernd vorhandener Anämie mit Kopfweh, Appetitlosigkeit und wiederholtem starkem Nasenbluten. Auch den Fall Strada will übrigens Vorwerk in die perniziöse Anämiegruppe einreihen, da der Patient außer seiner Amyloidose in der Milz tatsächlich an einer aplastischen Form von perniziöser Anämie mit hämorrhagischer Diathese litt.

Bei Leukämie sind bis jetzt im ganzen 4 Fälle beschrieben. In den 2 Fällen von Rokitansky war die Milz mit „einem namhaften Tumor vom Charakter eines jüngeren leukämischen behaftet".

Im St. Hedwigskrankenhaus zu Berlin wurde 1919 ein Fall von spontaner Milzruptur bei „Leukämie" beobachtet, der von Georg Wiedemann in einer Doktor-Dissertation bearbeitet wurde. Eine nähere Angabe über die Art der Leukämie fehlt leider.

Endlich hat Hammesfahr (Magdeburg) 1923 einen Fall von spontaner Milzruptur bei myeloischer Leukämie veröffentlicht. Alle diese Fälle sind im Anhang wiedergegeben als Parallelfälle zu den neu zu veröffentlichenden.

Symptomatologie.

Die Symptome der spontanen Milzruptur gleichen durchaus denen der traumatischen. Auch die traumatischen Milzrupturen werden oft erst nachträglich während der Operation, die in der Annahme einer „inneren Verletzung" ausgeführt wurde, erkannt; noch schwieriger ist die Diagnose bei den Spontanrupturen, bei denen das Fehlen eines Traumas in der Anamnese und das Fehlen äußerer Verletzungen noch weniger Anhaltspunkte für die richtige Erkennung des Zustandes gibt.

In der Tat gibt es kein pathognomisches Zeichen für die Milzruptur und nur aus dem mehr oder minder regelmäßigen Zusammentreffen bestimmter Symptome, von denen jedoch keines für sich Beweiskraft besitzt, ist in einzelnen, besonders günstig gelegenen Fällen die richtige Diagnose gestellt worden.

In der großen Mehrzahl der Fälle erfolgt der Tod übrigens so plötzlich, daß schon aus diesem Grunde eine sichere Diagnose unmöglich gestellt werden kann. Solche Fälle wurden früher als „formes foudroyantes" bezeichnet.

Was die übrigen Fälle angeht, bei denen der mehr protrahierte Verlauf eine Untersuchung des Patienten ermöglicht, so kann man hier die allgemeinen, auf Schock und Anämie zu beziehenden und die örtlichen Symptome unterscheiden.

1. Allgemeine Symptome.

Das klinische Bild der Milzruptur variiert außerordentlich stark, namentlich nach dem Grad der intraperitonealen Blutung. Die allgemeinen Symptome sind teils auf den Schock, teils auf die Anämie infolge der Blutung zurückzuführen.

Was zunächst die auf den Schock zu beziehenden Krankheitszeichen angeht, so sind sie bei den spontanen Milzrupturen weniger ausgeprägt als bei den durch schwere äußere Gewalteinwirkung entstandenen traumatischen, und setzen unmittelbar oder kurze Zeit nach der Ruptur ein, um höchstens einige Stunden anzuhalten. Es gehören hierher Aenderungen der Herztätigkeit, die sich in schwachem und unregelmäßigem, gewöhnlich eher verlangsamtem als beschleunigtem Puls zeigen, flacher

Atmung, Blässe und Kälte der Haut, die sich mit kaltem, klebrigem Schweiß bedeckt und Erbrechen bei ungetrübtem Bewußtsein.

In vielem ähnlich sind auch die Erscheinungen, die durch die innere Blutung bedingt werden. Eine scharfe Abgrenzung derselben von den Schockzeichen ist umso weniger möglich, als auch die innere Blutung gewöhnlich gleich nach der Ruptur einsetzt und bald das klinische Bild beeinflußt.

So gehen denn die Schock- und die Anämiezeichen in der Regel unerkennbar in einander über. Die sogen. „zweizeitigen" Blutungen, die unten näher besprochen werden sollen, bilden eine Ausnahme, indem bei ihnen nach einem Latenzstadium von wechselnder Dauer (bis zu 15 Tagen bei einer traumatischen Ruptur von Coville) die neu auftretende Blutung in ihren Symptomen rein hervortritt.

Auch die innere Blutung macht Störungen der Herztätigkeit und der Atmung mit dem Unterschied allerdings, daß eine Beschleunigung der Puls- und Atemfrequenz auftritt, während im übrigen, wie beim Schock, unregelmäßiger und schwacher, oft kaum mehr fühlbarer Puls, flache Atmung gefunden werden. Hinsichtlich Blässe und Kälte der Haut, sowie Erbrechen bestehen ebenfalls keine Unterschiede gegenüber dem Schock. Kennzeichnend für die schweren inneren Blutungen sind dann aber die Ohnmachten und der Temperaturabfall, der mehrere Grade betragen kann. In einem Fall von Spontanruptur der Milz bei Typhus abdominalis, den Wittmann beschrieb, fand sich staffelförmiger, stündlich zu verfolgender Temperaturabfall.

(Bryan sah übrigens gerade Hyperpyrexie als charakteristisch für die Milzrupturen an in Verallgemeinerung der in seinem eigenen Fall erhobenen Befunde. Auch Graf mißt rektal gemessenen Temperatursteigerungen bis 38,5° diagnostischen Wert bei.)

Bei den foudroyanten Formen kommen unfreiwillige Harn- und Stuhlentleerungen vor, wie sie ganz allgemein bei schwerstem Schock und schwerster Blutungsanämie gefunden werden können, ebenso auch nach Pellerau Ejakulationen.

2. Örtliche Symptome.

Es sollen jetzt die lokalen Zeichen besprochen werden, und zwar zunächst die der intraperitonealen Blutansammlung. Es muß betont werden, daß erst größere Blutmengen nachgewiesen werden, hat doch nach Perthes und Berger etwa 1 Liter Blut zwischen denkbarmachungen Platz, ohne die Temperatur zu steigern. Die Zeichen eines stärkeren intraperitonealen Blutergusses sind nur leichte Auftreibung des Leibes und Dämpfung in den abhängigen Bauchpartien beobachtet. Auch durch Bauchpunktion läßt sich die Diagnose der intraabdominalen Blutung sichern. Pitts und Ballance haben als pathognomonisch für die Milzruptur hinstellen wollen, daß bei Lagewechsel die Dämpfung von auf der rechten Seite verschwindet. Demgegenüber sollte der Lagerung des Patienten auf die rechte Seite die Dämpfung infolge der Ansammlung von Blutungsgute um die Milz herum bestehen bleiben. Die Bedeutung dieses nach ihren Beobachtungen sicheren Pitts und Ballance'schen Symptoms wird heut allgemein bezweifelt. Zunächst wird auf die Gefahren hingewiesen, die dem Patienten durch die Umlagerung erwachsen, dann wird hervorgehoben, daß das Zeichen in der großen Mehrzahl der Fälle, wo darauf gerichtete Untersuchungen stattfanden, vermißt wurde und schließlich, daß Verletzungen des linken Leberlappens, einer größeren Mesenterial- oder Netzgefäßes linkerseitig die gleichen Erscheinungen machen können. Lediglich ist der einzige, der an dem pathognomonischen Wert des Zeichens festhält und es auch in 4 Fällen von Milzruptur nachgewiesen hat.

Bei sehr erheblicher intraabdominaler Blutansammlung können die Darmschlingen nach oben gedrängt werden und die Leberdämpfung aufheben (wie im Fall von West und Dudding, siehe Anhang). Ziemlich regelmäßig findet man dann auch Verschluß des Darmschalls mit entsprechenden Schallveränderungen über den seitlichen Partien der Lunge besonders links. [Tympanitischer Schall, der demjenigen an der oberen Grenze pleuritischen Exsudats gleichzusetzen ist.]

Das Erbrechen ist nach Traumatisierung und den meisten Autoren ein sehr wichtiges Symptom, während nach Bruntzel

...in der allgemeinen Diagnostik für die Hirnsyphilis eines der ...Zeichen der Lymphozytose gegeben zu verwerten ist. Schon die Bewertung der allgemeinen Symptome erwähnt, kann nie in der ...mal sein, weil es auch (z. B. bei Tabes) als Begleiterscheinung der durch den Prozeß gesetzten Funktionen, der entsprechenden Komplikationen der Tabes anzusehen ist.

Der Arzt von Tabes erkennt in ...die Tabes, daß man einen Arzt, der den Lymphozytose-Nachweis der Diagnose in dem ...Zustande gefunden werden, während andere Merkmale der Tabes im Gegensatz im gleichen Zustande sich befinden.

Eine der ...Zeichen ist die Pandinkreaktion. Hartmann hat sie in Frankreich 1912 als „Diagnostic ...“ oder „Contrôle de diagnose“ hervorgehoben und gilt als ...Zeichen. Hier wird Pandy gesagt, wie Fornerik meint, von einer „Zone cylindrique des Lacs (diffuser Niederschlag) und zwischen Cellen und Fäden erwähnen den ...verlust der ...“. In Deutschland haben ...Allen ...Angaben und Veröffentlichungen auf die Bedeutung der Lymphozytose hingewiesen. Es ist wegen seiner Einfachheit und der ...Resultate besonders wertvoll. Fornerik sagt, daß es ...zwar kein ...Merkmal, aber das ...eine ...Kennzeichen durch verwandte Erkrankungen ist, das die klare Indikation zur Lumbalpunktion ...

Häufig findet man die ...Stärke der Mononukleosen, manchmal findet sich ...eine ...Pandinkreaktion auf der ...Seite.

In sehr vielen Fällen ...ist die Pandinkreaktion ...Es hat sich dann in ...Untersuchung als ...erwiesen, daß im Anfang auch nur ...und wenige ...Lymphozyten der ...Hypochondrie betrugen.

Erwähnt werden muß auch, daß in ...Fällen der Pandinkreaktion beim ...Kind, Herz, Kind, Diabetes, Kreislauf u. a.) Formen meine, daß in ...Fällen ...Ursache des ...systems die Pandinkreaktion ...nicht ...werden. Es handelte sich in der Tat stets um Fälle mit sehr schwerer Prognose. Für die Praxis der Pandinkreaktion ...spricht auch, daß ...mit

zunehmender Blutung das Verschwinden einer vorher deutlichen Bauchdeckenspannung beobachtet wurde.

Nur kurz angeführt seien die Beobachtungen von Baum aus der Kieler chirurg. Klinik, aus denen hervorgeht, daß die Bauchdeckenspannung kein untrügliches Zeichen einer intraabdominalen Verletzung ist. Im übrigen interessieren die von Baum mitgeteilten beiden Fälle nur als Gegenstück zu rein traumatischen Milzrupturen, handelte es sich doch um Unfälle, bei denen die Bauchdeckenspannung eine innere Verletzung vortäuschte. Die Bauchdeckenspannung und die gleichzeitig vorhandenen hyperästhetischen Zonen erklärte Baum durch eine Distorsion der Wirbelsäule mit extramedullären Blutungen, die zu einer Reizung verschiedener hinterer Wurzeln führten.

Jedenfalls wird der diagnostische Wert der Bauchdeckenspannung gerade was die spontanen Milzrupturen angeht, durch diese Fälle nicht berührt.

Im Anschluß an die Bauchdeckenspannung muß ein von Trendelenburg beschriebenes Zeichen erwähnt werden: infolge Cremasterkontraktion Hochstand der Hoden, um die sich das Scrotum eng herumlegt und Retraktion des Penis.

Die Schmerzen, die die Kranken bei Eintritt der Ruptur empfinden, können außerordentlich heftig sein, sie treten aber durchaus nicht immer auf; auch sind sie nicht immer in der Milzgegend lokalisiert, sondern sie sind entweder diffus oder werden gar in der rechten Bauchseite verspürt, wie z. B. im 5. Falle von Henderson.

Großen diagnostischen Wert kann man daher den Schmerzen nicht beimessen.

In einigen Fällen ist das Ausstrahlen der bei der Verletzung auftretenden Schmerzen nach den Hüften und Beinen angegeben, in wieder anderen Fällen das Ausstrahlen nach der linken Achselhöhle und Schulter. Gerade der Schulterschmerz ist für die Milzruptur als wichtiges Symptom bezeichnet worden (so z. B. von Fauntleroy), er fehlt aber doch in der Mehrzahl der Beobachtungen und ist auch nicht beweisend für Milzverletzung, da eine Reizung des N. phrenicus, auf die der Schulterschmerz bezogen wird (Levy), evtl. auch bei Pleuritis diaphragmatica, bei entsprechend lokalisierten Lungeninfarkten, bei perforiertem

Magenulkus und bei Verletzungen des linken Leberlappens zustande kommt. Daß die Reizung des N.phrenicus zur Schmerzempfindung in der Schulter führt, wird so erklärt, daß auch die Haut der Fossa supraclavicularis und der Schultergegend vom 4. Zervikalsegment versorgt wird, so daß leicht eine Schmerzprojektion in diese Hautbezirke zustande kommt.

Lotsch betont außerdem die Schmerzen, die beim Zusammendrücken des linken Rippenbogens auftreten, Masmonteil die Schmerzen bei linker Seitenlage.

Nicht nur spontan, auch auf Druck lassen sich gewöhnlich Schmerzen in der Milzgegend auslösen.

Die Atmung ist bei den Milzrupturen nicht nur, wie schon erwähnt, oberflächlich, sondern auch, und zwar auch bei Männern, thorakal. Als Ursache gilt die Empfindlichkeit des Abdomens. Auf sie führt Schrira auch die häufiger zu beobachtende Urinverhaltung zurück.

Die von einigen Autoren (z. B. Massari) angegebene Azetonurie läßt sich erst längere Zeit nach der Milzruptur nachweisen.

Barallier legte großen Wert auf Ekchymosen des linken Hypochondriums.

Villalobos erwähnt Krepitation, die er mit dem Stethoskop, aber auch mit der aufgelegten Hand in seinem Fall feststellen konnte und meint, daß dieses Zeichen vielleicht besonders häufig bei den mit reichlich Blutkoagulis umgebenen rupturierten Milzen zu finden sei.

Bei Röntgendurchleuchtung kann (wie in einem Fall traumatischer Ruptur von Heusner) der Bluterguß sich unterhalb der 5. Rippe als Schatten zeigen, in welchem der Magen als heller Fleck hervortritt.

Verlauf.

Meist verläuft die spontane Ruptur der Milz ebenso wie die traumatische, rasch tödlich. Playfair, der in Saharunpore zahlreiche Rupturen der Milz sah (vergl. S. 29) erklärte, daß der Tod innerhalb von 2—20 Minuten, im Mittel in 7—8 Minuten eintrete.

Diesen foudroyant verlaufenen Fällen liegen meist Risse von Kapsel und Parenchym zugleich zu Grunde.

Es bedürfen jetzt einer eingehenden Besprechung die sog. „zweizeitigen Blutungen". Sie sind für den Kliniker besonders wichtig, da ihm hier Gelegenheit zum therapeutischen Eingreifen gegeben wird.

Brogsitter unterschied bei den zweizeitigen Blutungen die „Früh"- und die „Spätformen".

Von „Frühformen" sprach er bei „zweizeitigem Auftreten einer Anämie in den ersten Phasen des Krankheitsbildes". „Dabei wird das symptomlose Intervall nur kurzfristig sein".

Das Zustandekommen zweizeitiger Blutungen und zwar der „Frühformen" kann durch Kontraktion der Gefäße als Schockwirkung (nach Riegner) erklärt werden. Wahrscheinlicher aber ist es, daß die sich bildenden Blutgerinnsel die Rupturstelle ausfüllen und tamponierend wirken (sog. „Selbsttamponade"). Auch dadurch, daß sich Netzzipfel in die Rißstelle hineinlegen, kann in selteneren Fällen die Blutung aufgehalten werden; dann spricht man von „Netztamponade".

Auch für eine ganze Reihe der sog. „Spätformen" kann ein gleicher Entstehungsmodus angenommen werden. Denn die Dauer des symptomlosen Intervalls, das in einem schon erwähnten Falle von Coville 15 Tage betrug, ist sehr von Zufälligkeiten abhängig, wie von dem gelegentlichen Hinzutreten eines leichten äußeren Traumas oder auch nur einer stärkeren Körperbewegung. (Bei den „Frühformen" genügt übrigens schon die Hebung der Herzkraft, um eine Sprengung des Wundverschlusses zu bewirken).

Aber auch ein ganz anders gearteter Entstehungsmodus kommt bei den zweizeitigen Blutungen in Betracht: es kann sich um die auf S. 10 besprochenen intralienalen oder subkapsulären Hämatome mit sekundärem Durchbruch der Kapsel handeln. Auch in diesen Fällen ist der Eintritt der zweiten, nach dem Kapselriß erfolgenden Blutung oft durch ein leichtes Trauma veranlaßt.

Schließlich muß noch erwähnt werden, daß die isolierten Kapselrisse häufig ganz unbemerkt verlaufen. Ihr klinisches Interesse ist deswegen gering. Auf schwere Blutungen, im Gefolge von Kapselrissen, wurde schon auf S. 9 aufmerksam gemacht.

Prognose.

Die Prognose ist in den unbehandelten Fällen fast absolut tödlich und zwar erfolgt der Tod dann so gut wie immer durch Verblutung. Nur wenige Patienten überstehen den Blutverlust, sind aber auch dann noch nicht außer Gefahr, denn es können sich Peritonitis oder subphrenische Abszesse anschließen, denen die Patienten dann doch noch erliegen.

Nur die isolierten Kapselrisse, die sich aber dann auch der klinischen Wahrnehmung ganz entziehen, können vollkommen ausheilen.

Im übrigen muß man allen Veröffentlichungen über „Spontanheilungen" sehr skeptisch gegenüberstehen, da die Diagnose der Milzruptur schwer zu stellen ist und in vielen dieser Fälle etwas anderes vorgelegen haben mag. Daß aber Spontanheilungen tatsächlich vorkommen, das beweisen die Fälle, in denen der Patient an irgend einer anderen Erkrankung starb und zur Obduktion kam, die dann eine Milzruptur in mehr oder minder weit vorgeschrittener Vernarbung zeigte. (Fälle Wüstefeld, Henggeler, D'Arcy-Power, Descout u. a.) So erhielt im Fall Sutherland ein Inder einen Stoß vor den Leib, wurde wegen Leibschmerzen in der Lokal Dispensary eine Woche lang behandelt, dann nach Hause entlassen. Als er nach 47 Tagen an Pneumonie starb und eine Sektion gemacht wurde, fand man 2 Risse in der Milz, die durch entzündliche Bildungen verschlossen waren; außerdem im Bauch etwa 4 Unzen Blut. (zit. nach Vorwerk).

Auch von den intra vitam festgestellten Milzrupturen mit Spontanheilung sind einige Fälle so genau beschrieben (z. B. von Kernig und Jungnickel, letzterer eine traumatische Milzruptur bei einem vom Pferde geschlagenen Husaren betreffend), daß an der Richtigkeit der Diagnose kaum gezweifelt werden kann. So ließ sich im Falle Kernig durch die Perkussion das Fortschreiten der Blutung von der Milzgegend aus erst in die linke und dann in die rechte Fossa iliaca während der ersten 24 Stunden verfolgen.

Therapie.

Die einzig wirksame Behandlung ist die chirurgische. In

vielen Fällen wird jede Therapie zu spät kommen, nämlich bei den foudroyant verlaufenden Fällen. Bei den mehr protrahiert verlaufenden dagegen muß die Blutung sofort gestillt werden. Dafür stehen mehrere Methoden zur Verfügung:

1. Naht,
2. Tamponade,
3. Splenektomie.

Die wirksamste und rascheste Blutstillung wird durch die Splenektomie erzielt, sie wird daher von den meisten Chirurgen als Methode der Wahl bei Milzrupturen bezeichnet. Die Tamponade ist zwar auch verschiedentlich mit Erfolg ausgeführt worden, ist aber technisch auch nicht einfacher durchzuführen als die Splenektomie. Der Verlust der Milz ist jedenfalls für den Menschen durchaus tragbar, gibt es doch selbst seltene Fälle von angeborenem Fehlen der Milz. Die Tamponade hat immer den großen Nachteil, daß Risse übersehen werden können und es zur tödlichen Nachblutung kommt (Fall Lamarchia). Auch ist die Nachbehandlung langwierig. Nur bei sehr umfangreichen Verwachsungen der Milz, bei denen die Splenektomie wegen schwerer Blutungen bei Lösung der Adhäsionen unmöglich sein kann, ist die Tamponade unbedingt indiziert.

Die Nahtmethode kommt nur bei oberflächlichen und gut zugänglichen Rissen in Betracht. Ihr haften die gleichen Nachteile des Uebersehens von Rissen an wie der Tamponade. Auch ist die Gefahr des Durchschneidens der Nähte trotz der vollkommeneren Nahtmethoden (Payr usw.) recht groß.

Die Operation soll möglichst frühzeitig geschehen, auch der Schock bildet keine Kontraindikation.

Ueber die zweckmäßigste Schnittführung gehen die Ansichten der Chirurgen auseinadner. Im allgemeinen wird ein Schnitt in der Medianlinie oder auch am linken Rektusrand genügende Zugänglichkeit schaffen (evtl. mit aufgesetztem Querschnitt).

Die früher gebräuchliche, rein interne Behandlung mit Hämostaticis, mit Leibkompression, in der frühesten Zeit auch mit Blutegeln und Schröpfköpfen, hat ihre Unzulänglichkeit in fast allen Fällen gezeigt, wie die geringe Zahl der aufgeführten Spontanheilungen beweist.

Es folgt jetzt die Besprechung eines bisher noch nicht veröffentlichten Falles von Spontanruptur der Milz bei Leukämie, der im Moabiter Krankenhaus zu Berlin beobachtet wurde.

Zunächst ein Auszug aus der Krankengeschichte, wobei ich mich an deren Wortlaut eng anlehne.

K. B., 47jähriger Postschaffner, am 17. Mai 1927 auf der II. inneren Abteilung des Städt. Krankenhauses Moabit aufgenommen.

Familienanamnese: ohne Besonderheit.

Eigene Anamnese: Patient lebte von 1907—1914 in Afrika und erkrankte dort 1907 an Malaria, 1913 an Typhus abdominalis, war im Kriege kriegsverwendungsfähig geschrieben und erhielt im August 1918 einen Kopfschuß; im Dezember 1918 aus der Behandlung entlassen, hatte er nie wieder Beschwerden.

Vor 3 Wochen „Grippe", mit 8 Tage anhaltendem Fieber und mit Auftreten von Drüsenschwellungen am Halse. (Patient gibt an, 1913 an Tripper erkrankt zu sein, negiert aber eine luetische Infektion).

Jetzige Krankheit: Patient, der seit 14 Tagen wieder aufsteht, aber noch nicht gearbeitet hat, bekam am Tage der Aufnahme (17. Mai 1927) um 5 h nachmittags ganz plötzlich heftige Leibschmerzen, dabei Frostgefühl und Schwäche, sowie Durchfälle, die ca. 1 Stunde anhielten. Deswegen noch am Abend Krankenhausaufnahme.

Status praesens: (Am 18. Mai 1927): Der Patient ist mittelgroß, befindet sich in mäßigem Kräfte- und Ernährungszustand, Haut und Schleimhäute sind leidlich durchblutet. Das Sensorium ist klar, die Atmung oberflächlich. Patient macht einen schwer kranken Eindruck; mäßige Cyanose.

Drüsen: An beiden Kieferwinkeln und Nackenseiten, in den Achselhöhlen, Ellenbogen und Leistenbeugen finden sich zahlreiche bohnen- bis walnußgroße harte, unempfindliche, gegen Haut und Unterlage verschiebliche Drüsen.

Gesicht: Facies abdominalis.

Pupillen rund, beide gleich groß, reagieren prompt auf Lichteinfall und Konvergenz.

Mundhöhle und Rachen: Zunge etwas bräunlich belegt, trocken. Schleimhäute trocken. Rachen leicht gerötet. Zähne leidlich intakt, oberer rechter Eckzahn gerade in Behandlung: Pulpa eröffnet.

Hals: siehe Drüsen.

Thorax: mäßig gewölbt, symmetrisch, gleichmäßige Exkursionen bei der Atmung. Mäßige Dyspnoe.

Lungen: Grenzen regelrecht, normal verschieblich, voller Schall, vesikuläres Atmen, keine Rasselgeräusche.

Herz: Grenzen regelrecht. Spitzenstoß im 5. Interkostalraum in der Medioklavikularlinie fühlbar. Herztöne leise. Leises systolisches Geräusch über der Spitze und über der Pulmonalis. Herzaktion regelmäßig. — Puls 110, mäßig gefüllt und gespannt.

Abdomen: Leib, besonders im Unterbauch rechts etwas gespannt. Leber und Milz nicht palpabel. Starker Druckschmerz im ganzen Leib, besonders um den Mac Burney'schen Punkt; reflektorische Bauchdeckenspannung an gleicher Stelle.

Genitale: Ohne Besonderheit.

Rektum: Ohne Besonderheit.

Extremitäten: s. bei Drüsen. Aktive und passive Bewegungen im linken Schultergelenk schmerzhaft.

Nervensystem: Reflexe regelrecht.

Temperatur: 37,4°.

Urin: Eiweiß neg., Zucker neg. Im Sediment vereinzelte Leukozyten, oxalsaurer Kalk und massenhaft harnsaure Salze (Sedimentum lateritium).

Senkungsgeschwindigkeit der roten Blutkörperchen: $^{16}/_{38}$.

Leukozyten: 18000.

Es wurde zunächst an Paratyphus und an akute lymphatische Leukämie gedacht.

Verlauf.

19. 5. Leib unverändert. Wassermann'sche Reaktion neg.

Im Blutausstrich ca. 50% Lymphozyten, darunter sichere Lymphoblasten. Keine Eosinophilen, keine Monozyten. Starke Linksverschiebung bis zu Myeloblasten. Reichlich Plasmareizformen. Vereinzelte Normo- und Erythroblasten.

Die Temperatur schwankt zwischen 38,2 und 39,2°.

21. 5. Das subjektive Befinden hat sich etwas gebessert. Keine Schmerzen in der linken Schulter mehr.

Nur noch geringer Druckschmerz im Leib, keine défense musculaire. Einlauf.

Im Stuhl keine pathogenen Keime. Diffuse Bronchitis, subikterische Verfärbung der Skleren. Milz 1 cm unterhalb des Rippenbogens palpabel, sehr weich.

Temperatur 39,5°, Puls 136.

Leukozyten: 12000. Der Blutausstrich zeigt ähnliche Verhältnisse wie am 19. 5., die Linksverschiebung hat zugenommen, desgl. die Plasmareizformen und die kernhaltigen Erythrozyten. Im roten Blutbild geringe Aniso- und Poikilozytose, Polychromasie.

22. 5. 6h morgens Temperatur auf 36,8° gefallen, Puls 135, unregelmäßig, weich. Patient sieht sehr verfallen aus.

Bis zum Abend steigt die Temperatur wieder bis auf 38,8°, in der Nacht vom 22. zum 23. 5. phantasiert Patient stark.

23. 5. Milz perkutorisch sicher vergrößert, aber nicht palpabel.

Gesamteindruck: schlechter.

Drüsen unverändert. Beginnende Stomatitis und Gingivitis.

Blutaussaat steril. Widal und Blut in Galle: neg.

Hämoglobin 55%. Erythrozyten 2 Millionen, Färbeindex 1,38. Leukozyten 11 000.

24. 5. Urin: Diazo neg.

Eiweiß ++. Im Sediment massenhaft hyaline und granulierte, zahlreiche Wachszylinder.

Stuhl: Paratyphus neg.

Urin: Paratyphus neg.

Ausgesprochener hämolytischer Ikterus.

Starke diffuse Bronchitis über beiden Lungen. Patient spuckt etwas Blut ohne eigentlichen Husten; hellrot, schaumig.

25. 5. Der Ikterus hat zugenommen, Patient verfällt rapid, ist mitunter etwas unklar, hustet viel, hat fast dauernde Hämoptoe.

Leukozyten 5500.

Patient ist abends sehr unruhig, verliert viel Blut trotz 10% NaCl und Gelatine. Nach 0,03 Morphium + 2 g Chloralhydrat leidlich ruhige Nacht.

26. 5. Patient ist wieder sehr unruhig, die Blutung hat etwas nachgelassen. Patient ist meist benommen. Röchelnde Atmung.

3h p. m. Exitus letalis.

Klinische Diagnose: Sepsis. Bronchopneumonie.

Die Obduktion wurde 18 Stunden nach dem Tode vorgenommen. Das Obduktionsprotokoll wird im folgenden auszugsweise wiedergegeben:

Obduktions-Befund Nr. 432.

Nekrotisierende Tonsillitis, septische Milz mit Spontanruptur, subkapsuläres Hämatom. Schwellung sämtlicher Lymphdrüsen: lymphatische Leukämie. Dilatation des Herzens mit fettiger Degeneration. Pericarditis fibrinosa. Bronchopneumonie des r. Unterlappens.

Kräftiger Mann mit ziemlich hochgradigem allgemeinen Ikterus.

Gefäßsystem: Herzgewicht 350 g. Herz mittelgroß, alle Höhlen etwas erweitert, Muskulatur schlaff, gelblich. Klappen intakt.

In den Coronargefäßen gebliche Plaques in geringer Anzahl, ebenso in der Aorta.

Das Pericardium z. T. trüb mit etwas fibrinösen Auflagerungen.

Respirationssystem: Lungen etwas gebläht. Im rechten Unterlappen zahlreiche, z. T. konfluierende Herde, die nicht lufthaltig sind und z. T. deutlich trüb, körnig, etwas über die Schnittfläche hervorspringen.

Beide Tonsillen, besonders die linke, von schmierigen, bräunlichen, z. T. fest anhaftenden Massen bedeckt.

Peritoneum, Netz: ohne Besonderheit, insbesondere kein fremder Inhalt erkennbar.

Blut und blutbildende Organe, einschl. Milz: Milz groß, 17 : 15 : 3 cm. An der Konvexfläche ein über die ganze Länge des Organs sich hinziehender Riß. Die Kapsel ist glatt und gleichmäßig zart. Konsistenz der Milz weich. Auf der Schnittfläche (der Schnitt wird quer durch den Riß gelegt) zeigt sich unter der Kapsel eine 2—3 cm dicke, dunkelrote,

feste Schicht geronnenen Blutes. Die Schnittfläche selbst hat ein ziemlich homogenes graurötliches Aussehen. Die Follikel sind nicht erkennbar, auch die Trabekelzeichnung ist nur undeutlich. Die Milzpulpa läßt sich leicht abstreifen. Milzarterie und Milzvenen ohne krankhaften Befund.

Hinter der Milz ein Blutkoagulum von der Größe etwa einer mittleren Milz.

Harnapparat: Nieren 375 g, Nieren groß, ikterisch.

Verdauungsorgane, Radix mesenterii: Ohne Besonderheit.

Leber: 2800 g. Sehr groß, ikterisch in mittlerem Grade. Gallenblase und Gallengänge sowie Pfortader ohne Besonderheit.

Pankreas: ohne Besonderheit.

Geschlechtsorgane: ohne Besonderheit.

Augen, Ohren: ohne Besonderheit.

Nervensystem: ohne Besonderheit.

Endokrine Drüsen: Nebennieren schmal und lipoidarm.

Mikroskopische Befunde.

Leber: Multiple Infiltrate aus kleinen Rundzellen, die hauptsächlich peripher liegen, vielfach aber auch in die Acini vordringen.

Niere: Multiple, besonders in der Marksubstanz gelegene, aus kleinen Rundzellen bestehende, kleinere und größere Infiltrate.

Lymphdrüsen: Struktur vollkommen verwischt. Es findet sich nur ein feines, bindegewebiges Gerüst mit dazwischen liegenden Rundzellen. Diese sind durchaus gleichmäßig nach Art der Lymphozyten.

Hoden: Vollkommen fettfrei, sonst ohne Besonderheit mit Spermiogenese.

Milz: Bindegewebe mäßig reichlich entwickelt, die Pulpamaschen mit einer sehr reichlichen kleinzelligen Infiltration dicht ausgefüllt. Die Zellen ähneln durchaus Lymphozyten. Nur wenige größere einkernige Zellen. Zahlreiche kleine Blutextravasate. Kapsel nicht verdickt. Die Lymphfollikel sind klein und gering an Zahl.

Besprechung des Falles.

Aus dem Obduktionsprotokoll ergab sich das Vorhandensein eines subkapsulären Hämatoms der Milz mit Durchbruch der Kapsel.

Ein freier Bluterguß in der Bauchhöhle fehlte, nur hinter der Milz waren Blutgerinnsel nachweisbar. So konnte denn auch der Tod nicht als Verblutungstod infolge Milzruptur aufgefaßt werden; sondern es mußte vielmehr Sepsis als Todesursache gelten. Aus der geronnenen Beschaffenheit des Blutes konnte weiter gefolgert werden, daß der Durchbruch des subkapsulären Hämatoms einige Zeit vor dem Tode geschah.

An Zeichen der Sepsis waren bei der Obduktion vorhanden nekrotisierende Tonsillitis, septische Milz und ziemlich hochgradiger allgemeiner Ikterus ohne pathologischen Befund an der Leber, an der Gallenblase und an den Gallengängen.

Die histologische Untersuchung sowohl der Milz als auch der Lymphdrüsen, der Nieren und der Leber ergab überall reichlich lymphadenotische Infiltrate und sicherte damit die Diagnose der lymphatischen Leukämie.

Es mußte somit die Ruptur der Milz als Spontanruptur bei Leukämie aufgefaßt werden, wobei allerdings die hinzutretende Sepsis mit in Betracht zu ziehen ist. Gerade die Kombination von chronischer Milzerkrankung mit frischer Schwellung gilt als gefährlich für die Milz (erinnert sei hier noch einmal an die Fälle von Erichsen und Plume, wo die Milz durch Leberzirrhose chronisch verändert war und die hinzutretende akute Schwellung durch Typhus abdominalis die Katastrophe auslöste, sowie an den Fall Tausig und Jurinac, ein an „chron. Nephritis, konsekutiver Herzhypertrophie mit Verfettung und Stauungsmilz leidendes Individuum" betreffend, das durch Hinzutreten einer Rekurrens an Milzruptur starb.)

Aus der Anamnese des Patienten geht hervor, daß er vor 10 Jahren in Afrika an Malaria litt. In Anbetracht der Tatsache, daß die Malaria am häufigsten zur spontanen Milzzerreißung Veranlassung gibt, wurden Gehirn und Milz daraufhin genau untersucht. Es fanden sich weder Plasmodien noch auch auf chronischen Malariatumor deutende Veränderungen, namentlich kein Melanin. Im Einklang mit dieser anatomischen Feststellung steht auch die Tatsache, daß der Patient während des Lebens seit 1907 nie wieder Beschwerden gehabt hat.

Auch einen Typhus abdominalis, ebenfalls eine zur Spontanruptur der Milz prädisponierende Erkrankung, hatte der Patient im Jahre 1913 zu überstehen. Der Typhus soll nach einigen Autoren (zum Beispiel Hirschfeld) ebenfalls chronische Milztumoren und dadurch Spontanrupturen erzeugen können, während die Mehrzahl (z. B. Curschmann) das völlige Schwinden des Milztumors in der Rekonvalescenz für sicher annimmt. Immerhin werden bei einem Falle von traumatischer Ruptur der Milz, den Rohrbach beschrieb (Soldat, der einen heftigen Stoß

mit der Schippe in die linke Seite erhielt und durch Exstirpation der rupturierten Milz geheilt wurde), die an der Milz gefundenen Veränderungen (Vergrößerung und abnorme Brüchigkeit des Milzgewebes) auf einen in der Kindheit überstandenen Typhus zurückgeführt.

Da aber dieser Fall in der Literatur einzig dasteht und von Melchior u. a. in der geschilderten Auffassung bestritten wird, möchte ich annehmen, daß weder der Typhus abdominalis noch die Malaria in diesem Falle für das Zustandekommen der Ruptur ursächlich heranzuziehen sind; man müßte denn annehmen, daß diese Krankheiten eine gewisse Schwächung des Gewebes zurückgelassen hätten.

Klinisch ist von Interesse das offenbar zweizeitige Entstehen der Blutung. Ganz plötzlich setzten bei dem Patienten, einem Gripperekonvaleszenten, schwere Leibschmerzen, verbunden mit Frostgefühl und Schwäche ein, die wohl schon auf das Konto einer intralienalen Blutung zu beziehen sind und die (namentlich die Durchfälle und das bereits vorhandene Fieber deuten daraufhin) auch mit dem Beginn der Infektion zeitlich zusammenfallen. An sonstigen Rupturzeichen waren peritoneale Reizerscheinungen (Druckschmerzhaftigkeit und Défense musculaire) vorhanden, allerdings gerade auf der rechten Bauchseite (um den Mac Burney'schen Punkt herum), außerdem die in der Literatur vielgenannten linksseitigen Schulterschmerzen. Es fehlten aber die Erscheinungen einer Anämie (die Störungen der Herztätigkeit und der Atmung: Tachykardie und mäßige Dyspnoe konnten sehr wohl auf die beginnende Infektion bezogen werden). Auch das Fehlen eines palpablen Milztumors läßt es verständlich erscheinen, daß eine richtige Diagnose in diesem Falle nicht gestellt werden konnte, daß vielmehr entsprechend der Lokalisation der peritonealen Reizsymptome zunächst an Appendicitis gedacht wurde.

Nach wenigen Tagen, am 21. 5., war Patient frei von den peritonealen Reizerscheinungen und auch von den Schulterschmerzen, die Milz war aber inzwischen bis 1 cm unterhalb des Rippenbogens als sehr weicher Tumor fühlbar geworden. Auch hatte inzwischen ein Ikterus als weiteres Sepsiszeichen eingesetzt.

Fragt man nun, wann das subkapsuläre Hämatom der Milz zum sekundären Kapselriß geführt hat, so möchte ich nach dem am 22. 5. erfolgten steilen Temperaturabfall auf 36,6° bei Hoch-

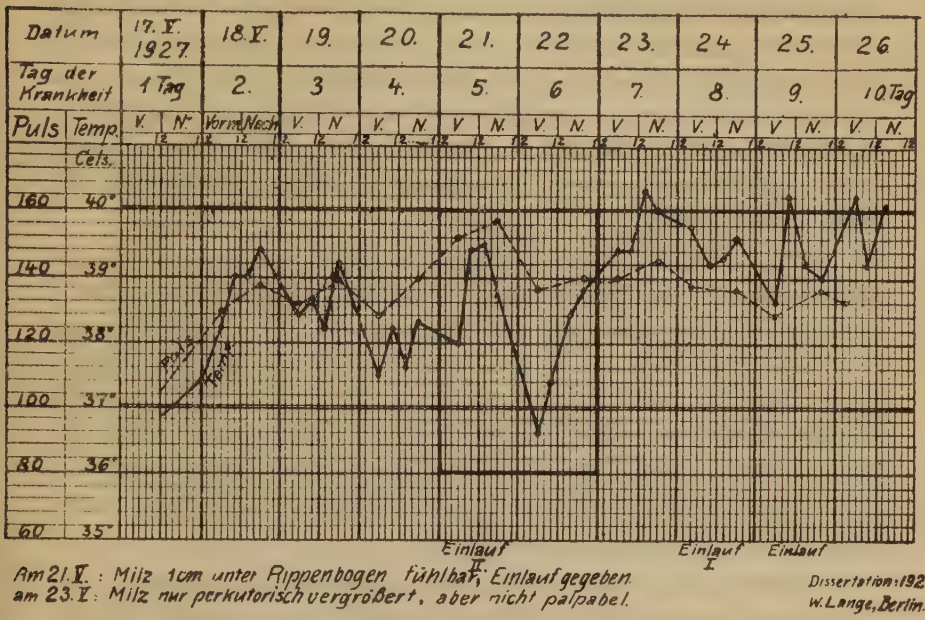

bleiben des Pulses (135) annehmen, daß zu dieser Zeit der Kapselriß erfolgte. Ob der am Tage vorher verabfolgte Einlauf als auslösendes Moment in Betracht kommt, ist zwar möglich, aber doch nicht als sicher anzunehmen, da auch bloßes Aufrichten der Kranken im Bett oder andere brüske Bewegungen dazu genügen.

Gestützt wird nun die Annahme, daß gerade vom 21. zum 22. 5. die sekundäre Ruptur erfolgte, durch das Verschwinden des palpablen Milztumors. Bei der Untersuchung am 23. 5. wurde jedenfalls nur noch perkutorisch eine Milzvergrößerung festgestellt, bei der um die Milz herum sich bildende Blutgerinnsel beteiligt gewesen sein mögen.

Daß die Blutung nur sehr gering war, ist bei sekundärem Durchbruch von subkapsulären Hämatomen öfter beobachtet, man führt es auf die gewissermaßen tamponierende Wirkung der unter der Kapsel gelegenen Blutgerinnsel zurück.

Auch dieser sekundäre Durchbruch war nicht diagnostizierbar, da alle Reizerscheinungen seitens des Abdomens fehlten.

Die Leukämie wurde erst nach dem Tode festgestellt. Die Drüsenschwellung ließ zwar zunächst an akute lymphatische Leukämie denken, paßte aber auch zu Sepsis, die wegen der im Blutausstrich gefundenen Linksverschiebung mit Plasmareizungsformen, wegen des hämohytischen Ikterus, wegen des Fieberverlaufs und wegen der gegen Schluß auftretenden Gingivitis und Stomatitis, sowie der hämorrhagischen Pneumonie angenommen wurde.

Ohne auf die in dieser Arbeit nicht interessierende Frage einzugehen, ob die lymphatische Leukämie diagnostizierbar war, möchte ich einer Anregung des Herrn Oberarzt Dr. Katz folgend, nur erwähnen, daß der Ikterus, der in vorliegendem Falle beobachtet wurde, auch durch Resorption des in der Milz vorhandenen Hämatoms erklärt werden kann und möchte zum Vergleich den schon unter den Spontanheilungen genannten Fall von Jungnickel (s. S. 37) nennen, bei dem in der Rekonvalescenz auch Resorptionsikterus auftrat.

Interessant ist der in Moabit beobachtete Fall zunächst als Fall von Spontanruptur, deren Seltenheit jede einzelne Mitteilung wertvoll erscheinen läßt, vor allem aber wegen des völligen Sistierens der Blutung; deutet doch die geronnene Beschaffenheit des Blutes bei der Obduktion und die überhaupt nur sehr geringe Menge des hinter der Milz gelegenen Blutes darauf hin, daß in den letzten Tagen keine Blutung mehr stattfand.

Zum Schluß sei noch eine statistische Uebersicht über die Häufigkeit der spontanen Milzrupturen bei den einzelnen Krankheiten gegeben. Einen Anspruch auf Vollständigkeit kann die Tabelle nicht erheben, weil einige Arbeiten leider weder von der Staatsbibliothek noch von der Büchersammlung der Kaiser Wilhelmsakademie erhältlich waren. Im übrigen habe ich mich weitgehend bemüht, gerade die Originalarbeiten zu berücksich-

tigen und bin dabei verschiedenen Irrtümern in den Referaten begegnet.

Unter Zugrundelegung der Vorwerk'schen Definitionen für Spontanrupturen habe ich im ganzen 189 Spontanrupturen gefunden.

Im folgenden eine tabellarische Uebersicht derselben und zwar nach der Häufigkeit des Vorkommens geordnet:

1. Malaria. 100 Fälle.

   Alexander; Bachmann; Bailly (3 Fälle); Bal; Barallier (3 Fälle); Berger; Blin; Bodichon; Boinet (3 Fälle); Bowie; Brochet de la Bottiere; Browne; Charles; Choux; Cimbali; Collin (5 Fälle: I, II, IV, VI, VII); Crawford; Dalinger; Davidson; Davys; Duret; Faunce; Fontoynont; Fournier; Freud (2 Fälle); Gibbons (3 Fälle); Glogner (6 Fälle); Heddle; Herzig; Holt; Krause; Leighton; Lieutaud; Lithgow; Maillot; Martin; Masmonteil; Morehead; Moty; Nicoletti; Noland und Watson (3 Fälle); Norman-Chevers; Palmer; Pellerau (8 Fälle); Pigné; Playfair (3 Fälle); Rankin; Reck; Schnell; Senac; Seyfarth; Sheaf (2 Fälle); Skevington; Skrodzki; Stone (2 Fälle); Subotic; Sutherland; Trömner und Baltzer; Tobin; Turner (3 Fälle); Verhagen; Vincent (2 Fälle); Waring (3 Fälle);

2. Typhus abdominalis. 23 Fälle.

   Weygandt.

   Aaser; Andral; Bryan; Conner und Downes; Craig; Chrostowski (2 Fälle); Delafield; Erichsen; Fraenkel (2 Fälle); Hirsch; Iseke; Ishioka; Kammerer; Landouzy; Löbl; Nückel; Plume; Rößle; Vigla; West und Dudding; Wittmann.

3. Gravidität Geburt Wochenbett: 12 Fälle.

   Atkinson; Burn; Cunningham; Furley; Hubbard; le Lorier; Saxtorph; Schwing; Sidey; Simpson; Wilson; Whitney.

4. Recurrens: 11 Fälle.

   Dobrosrakow; Küttner; Petersen (7 Fälle); Přibram und Robitschek; Tausig und Jurinac.

5. Bei septischer Milz: 5 Fälle.

Diehl (nach Karbunkel); Friesleben (nach Angina mit lymphatischer Reaktion nach Türk); Krokiewicz (nach Endocarditis ulcerosa aortica); Miller (nach Panaritium); Uhlemann (nach Angina).

6. Bei Leukaemie: 5 Fälle.

Rokitansky (2 Fälle); Hammesfahr; Wiedemann, eigener Fall.

Je zwei Fälle fanden sich bei Tumoren: Henggeler und Craig, nach Grippe: Fieber und Gundermann (Fall 2), bei Amyloidose: Frisch und Strada, bei Pneumonie: Gundermann (Fall I) und Pellereau (Fall VII), bei Typhus exanthematicus: Kernig und Lidell. bei Anaemie: Litten und Skeritt.

Je ein Fall bei Cholera (Rokitansky), Haemophilie (Buß), Thrombopenie (Wild), Miliartuberkulose (Aufrecht), Varizen der Milzvenen (Cohnheim), Stauungsmilz bei einem Asthmatiker (Zopfius), Lebercirrhose (Matthew-Miles).

[Wegen ungenauer Angaben lassen sich folgende neun Fälle nicht einordnen: Ballonius; Charles; Duncan (2 Fälle); Henderson (Fall 5); Klemperer; Remijnse; Steffen; Villalobos.]

Eine viel erörterte Frage war die, ob die an der Milz gefundenen Risse eine Lieblingslokalisation hätten. Während nun z. B. Waring und Cantlie meinten, daß die Einrisse immer an der inneren Fläche erfolgten, weil dort die Kapsel am schwächsten sei, hielten Vigla und Planson gerade die Konvexität für häufiger betroffen.

Aus der folgenden Zusammenstellung geht hervor, daß die Risse an der konvexen und konkaven Fläche sich annähernd die Wage halten. (57 zu 58)

Dagegen ergibt sich auch aus dieser Zusammenstellung das Ueberwiegen der Querrisse über die Längsrisse (36 zu 25). Kon hat in experimentellen Arbeiten eine Erklärung dafür gefunden: Er fand das Verhältns der Widerstandsfähigkeit zwischen der Längs- und der Querachse gleich 1 zu 1,27.

Ort und Richtung der Risse.

Summe	Fläche	quer	längs	von unbestimmter Richtung
57	convexe	14	12	31
58	konkave	16	12	30
6	an den Polen			6
21	ohne Angabe der Fläche	6	1	14
		36	25	81

Zusammenfassung:

1. Spontanrupturen der Milz sind nach Vorwerk solche Zerreißungen, bei denen ein Mißverhältnis zwischen der Schwere der Verletzung und der Schwere der Gewalteinwirkung besteht.

2. Die zweckmäßigste Einteilung der Milzrupturen geschieht in:

a) isolierte Kapselrisse,

b) isolierte Parenchymrisse (intralienale bezw. subkapsuläre Haematome),

c) Risse von Kapsel und Parenchym zugleich.

3. Die Diagnose der Milzrupturen ist sehr schwierig zu stellen. Ein pathognomonisches Symptom gibt es nicht, als wichtigstes Zeichen gilt die Bauchdeckenspannung, die aber auch nur allgemein eine intraabdominale Verletzung angibt.

4. Bei Leukaemie sind mit Einschluß des neu mitgeteilten Falles bisher 5 Fälle beschrieben worden.

5. Der mitgeteilte Fall ist dadurch interessant, daß er zu den wenigen gehört, die nicht durch Verblutung tödlich geendet haben, und durch die Kombination von chronischen Milztumor (Leukaemie) mit acuter Schwellung (secundäre Sepsis, wie sie bei Leukaemie häufig vorkommt.)

Anhang.

Fall Kammerer. 1903. (wörtlich nach Melchior).

Nach der nur kurzen, diesem Falle zu Grunde liegenden Notiz handelte es sich um ein Individuum, das in der dritten Krankheitswoche des Typhus, ohne daß ein Trauma vorausgegangen war, plötzlich eine starke Unruhe, deutliche Zeichen einer inneren Blutung aufwies, außerdem wurde noch eine Darmperforation angenommen.

Bei der operativen Eröffnung des Bauchfelles entleerte sich eine große Menge Blutes, das Becken war ausgefüllt mit geronnenen Blutmassen, ebenso beide Flanken. Darm intakt. Als Quelle der Blutung erwies sich die stark vergrößerte Milz, Riß durch ein Gerinnsel verlegt, ohne daß die Blutung deswegen stand. Nach Wegräumen des Gerinnsels zeigte sich ein etwa 4 Zoll langer Riß in der Milzkapsel, aus der das Milzgewebe pilzartig prominierte. Die Blutung wurde nun stärker, die Kapsel riß beim Vorziehen der Milz weiter ein. Daher sofortige Exstirpation des Organs, Tod nach 12 Stunden.

Das demonstrierte Präparat ließ nur einen Kapselriß erkennen, die eigentliche Milzsubstanz war intakt.

Fall Craig. 1904. (wörtlich nach Melchior).

23jähriger Soldat, aufgenommen am 12. September. 8 Tage vor erfolgter Aufnahme war derselbe mit Schmerzen im Kopf und Rücken erkrankt, hatte sich aber schon seit 14 Tagen unwohl gefühlt.

Die Untersuchung ergab das Bestehen einer Tympanie, Diarrhoe, Widal positiv (1 : 40 innerhalb von 10 Minuten). Bis zum 3. Oktober waren die Erscheinungen die eines typisch verlaufenden Abdominaltyphus; an diesem Tage aber klagte Patient über Kältegefühl und Schläfrigkeit, die bis dahin febrile Temperatur sank zur Norm.

4. Oktober: Temperatur subnormal, Patient klagt über heftige Schmerzen im Bauche, besonders im linken Hypochondrium.

Am folgenden Tage nehmen die Schmerzen an Intensität zu, mäßig ausgesprochener Collaps. Am 7. Oktober erfolgt unter zunehmender Schwäche und Schmerzen im ganzen Leibe der Exitus letalis.

Bei der Autopsie fanden sich typische typhöse Ulcera des Ileum; Netz mit den Dünndarmschlingen locker verklebt, die ebenfalls untereinander verklebten Darmschlingen selbst von eitrigem Exsudat bedeckt. Die Appendix vermiformis erschien entzündlich verändert. Nach Lösung der Darmschlingen findet sich in der Milzgegend eine große Menge von Blut in unmittelbarer Umgebung der stark vergrößerten (20 : 11 cm) Milz; in der Milz selbst ein 3 cm langer, 1 cm tiefer Riß. Außerdem hatte sich noch die geborstene Kapsel retrahiert, so daß das Parenchym in einem 3 : 6 cm großen Bezirk frei zutage lag. Die bakteriologische Untersuchung der Milz ergab die Anwesenheit von Typhusbazillen in Reinkultur.

Verfasser glaubt, daß die Peritonitis eine Folge der Blutung darstellt — also ein sekundär infiziertes Hämatom — er hält aber auch eine hiervon unabhängige selbständige, vom Darm hergeleitete Peritonitis für denkbar, zumal mehrere Ulcera bis auf die Serosa reichten.

Fall West und Dudding. 1906. (wörtlich nach Melchior).

Soldat, 25. Februar im Hospital zu Bloemfontein aufgenommen; seit 2 Tagen Kopfschmerzen. Temperatur 101,4° Fahrenheit, Bauch leicht aufgetrieben, keine ausgesprochene Milzvergrößerung. Am 28. Februar Stühle diarrhoisch, gelblich. Abendtemperatur 104° F. Am 1. März wurden einige Roseolaflecken auf Bauch und Brust sichtbar. Am 3. März 5/4 Stunden nach einem Einlauf plötzlich heftige Bauchschmerzen. Erbrechen, Gesicht blaß, mit Schweiß bedeckt, Temperatur subnormal; Collaps, Unruhe, Pat. klagt über heftige Schmerzen in der mittleren Bauchgegend. Puls sehr klein und schnell, Bauch aufgetrieben, gespannt, druckempfindlich, überall tympanitisch, Leberdämpfung aufgehoben.

Es wird eine Perforation vermutet und einige Stunden später — um den Collaps vorübergehen zu lassen — laparotomiert. Bei Inzision des vorgewölbten Peritoneums entleert sich Blut im Schwall. Die abhängigen Partien der Bauchhöhle sind ganz mit Blut erfüllt, die Därme nach oben verdrängt. Keine Darmperforation zu finden. Milz als Quelle der Blutung vermutet, aber wegen zunehmenden Collapses wird der Bauch nach Ausspülung mit warmer Kochsalzlösung geschlossen. Tod 10 Minuten später.

Autopsie: Ausgedehnte Blutgerinnsel zwischen den Darmschlingen. Milz stark vergrößert, an der Facies diaphragmatica ein 3 Zoll langer Riß, Kapsel in weitem Umfange durch ein Hämatom abgehoben. Typhusgeschwüre im Ileum und Colon. Mesenterialdrüsen vergrößert. Der Typhus war demnach älter als 8 Tage.

Fall Reiß: 17. 9. 1923, Erich W., 15 Jahre alt, Schlosserlehrling.

Anamnese: Der einweisende Arzt schreibt: „Der Schlosserlehrling W. hat vor etwa 1 Stunde einen Kopfstand gemacht. Beim Heruntergehen fühlte er plötzlich einen starken Schmerz im Leibe und bekommt schlecht Luft. Der Leib ist aufgetrieben, das Zwerchfell steht hoch, die Leberdämpfung ist nicht aufgehoben. Die Gesichtszüge sind etwas verfallen, der Puls ist allerdings gut. Oefteres Uebelsein und Brechreiz sind vorhanden. Eine innere Perforation ist nicht ausgeschlossen. Die Schmerzen strahlen in die linke Seite aus."

Befund: (Als Kind nie krank gewesen). Kräftig gebauter, gut genährter Junge mit gut entwickelter Muskulatur. Herz und Lunge ohne Befund.

Abdomen: aufgetrieben, Dämpfung in der linken Oberbauchgegend mit starker Druckempfindlichkeit, keine Anämie, Douglas nicht druckempfindlich (Grasmann negativ), Leberdämpfung nicht aufgehoben, Puls frequent, Blase spontan entleert, Urin o. B. Wegen Verdacht einer intraabdominellen Ruptur (Milz) operiert.

Operation: in Narkose ob. mittl. Laparotomie. Am Hilus der Milz Einriß, der ziemlich stark blutet. Es wurde versucht, den Riß zu nähen, was aber mißlingt. Deshalb Milzexstirpation. Auch am Hinterrand (Facies diaphragmatica) findet sich ein etwa 1 cm tiefer, 3 cm langer Riß. Austupfen der nächsten Umgebung, Schluß der Bauchhöhle.

Glatter Heilverlauf, nach 15 Tagen geheilt entlassen.

Blutbefund: (4 Tage nach Exstirpation) Erythrozyten 3,5 Mill.; Leukozyten 9100. Keine pathol. Blutformen im Ausstrich.

Fall Petersen. 1882. (Fall 14.)

„Am 9. Februar des laufenden Jahres wurde ich während der Dejour im Alexanderhospital in eine der Baracken gerufen, da eine starke Blutung eingetreten. Der Patient, 40 Jahre alt, Schneider, war am 3. Februar mit der Diagnose Typhus abdominalis aufgenommen, gab an, 3 Tage vorher mit Schüttelfrost und Fieber erkrankt zu sein. Bei der Aufnahme erwiesen sich Leber und Milz vergrößert, empfindlich. Das Fieber über 40°. Am 6. Februar stellte sich Durchfall ein und am 7. (zugleich dem 7. Krankheitstage) trat Fieberabfall ein, ob mit Schweiß, ließ sich nicht eruieren. Gleichzeitig aber traten Erbrechen und Schmerzen in der Herzgrube ein. Am 9. nach einer relativ gut verbrachten Nacht wiederholte sich das Erbrechen und abends erfolgte eine abundante Blutung per anum. Als ich zum Patienten kam, lag er in einer Blutlache, war sehr anämisch und kollabiert, fast pulslos. zeigte beginnendes Lungenödem, die Blutung kam nach ca. 1 Stunde zum Stehen; der Unterleib war äußerst empfindlich und trotz Wein, Campher und Secale starb Pat. nach einigen Stunden. Wir vermuteten, es hier mit einer bei uns in den letzten Jahren übrigens äußerst seltenen Darmblutung bei Abdominaltyphus zu tun zu haben, die am 11. Februar vorgenommene Sektion belehrte uns jedoch eines anderen. Bei Eröffnung der Bauchhöhle fand ich in den abhängigen Teilen flüssiges Blut. Die deutlich vergrößerte Milz, 20 : 13 : 5½ cm ragte unter dem Rippenbogen hervor und zeigte eine stark ausgedehnte Kapsel, die an mehreren Stellen, namentlich an ihrer unteren Fläche. mehrere Risse hatte. Gleichzeitig fanden sich Verwachsungen mit dem Fundus ventriculi, dem Omentum majus und dem Colon transversum. Der ganze Dickdarm war mit Blutkoagulis gefüllt, die jedoch über die Valv. Bauhini hinaus im Dünndarm sich nicht vorfanden, wie in demselben überhaupt keine Spur von Blut zu bemerken war. Die Schleimhaut des Colon succulent. An der linken Hälfte des Colon transversum findet sich eine mit der Milz fest verwachsene Stelle, von der aus eine stecknadelkopfgroße Oeffnung in die Milz führt. Die Leber 36 : 21 : 7 cm, sowie die Nieren akut parenchymatös degeneriert, desgl. das Herz. Die Organe recht anämisch. Die Schleimhaut des Dünndarms intakt, die Peyer'schen Platten nicht geschwellt."

Fall Hammesfahr: Ein 47jähriger Mann wurde per Krankenwagen am 30. 6. in meine Klinik eingeliefert, „weil er sich vor 3 Tagen verhoben habe". Als Kind war Patient immer gesund gewesen. Familienanamnese

ohne Besonderheiten. Vor 10 Jahren Lungenentzündung. Seit 1 Jahre kränklich und Klagen über unbestimmte Magenbeschwerden, welche Patient der schlechten Luft seiner Arbeitsstätte (chemische Fabrik) zur Last legt. Seit dieser Zeit auch schlechtes Aussehen und Mattigkeit. Am 28. 6. nachmittags 4 Uhr hob Patient mit noch zwei anderen Personen ein kleines Faß von höchstens 25 kg Gewicht auf einen Handwagen und verspürte unmittelbar danach einen Schmerz in der linken Lendengegend. Irgendwelchen Stoß hat Patient nicht erlitten und eine Berührung des Fasses mit dem Körper des Patienten hatte ausdrücklich nicht stattgefunden. Am nächsen Tage ging Patient noch zur Arbeit. Das allgemeine Befinden verschlimmerte sich am Abend jedoch so, daß Patient einen Arzt zu Rate zog, am nächsten Tage zu Hause blieb und am folgenden Tage die Einweisung in meine Klinik verlangte. Der Befund am 30. 6. abends war folgender: Mittelgroßer, etwas hagerer Mann und blaßgelbliche Gesichtsfarbe, macht einen ziemlich leidenden Eindruck, Brustorgane ohne Besonderheiten. Leib etwas aufgetrieben, im ganzen etwas druckempfindlich, links mehr als rechts. Leichte Muskelspannung links. Leichte Druckempfindlichkeit linke Nierengegend. Geringe, schlecht abgrenzbare Dämpfung links unter dem Rippenbogen bis etwa in Nabelhöhe. Puls 84, mittelkräftig, Temperatur 36,8°. Kein Erbrechen, kein Aufstoßen. Urin ohne Besonderheiten, auch im Sediment. Die Winde gehen etwas schwer ab. Seit 26. 6. kein Stuhlgang. Auf Einlauf erfolgte reichlich Stuhlgang. Patient fühlt sich wohler; Winde gehen ab. Da die Erscheinungen nicht bedrohlich waren und ich mir über das Bild nicht im klaren war, beschloß ich, abzuwarten. Am 1. 7. früh 9 Uhr war das Bild noch unverändert. Ich fand Patient im Bett sitzend und frühstückend; er hatte die Nacht einige Stunden geschlafen und fühlte sich leidlich wohl. Als ich nach etwa ½ Stunde nochmals das Krankenzimmer betrat, war mit einem Schlage eine erhebliche Verschlimmerung eingetreten. Patient lag apathisch da, Atmung beschleunigt. Puls 110, klein. Ich ließ sofort Patient in den Operationssaal bringen, und während wir uns wuschen, war der Verfall so rapid fortgeschritten, daß beim Beginn der Narkose die narkotisierende Oberin schon den Exitus befürchtete. Bei der Oeffnung des Leibes schoß mir ein armdicker Blutstrahl entgegen, schätzungsweise 3½ Liter. Ich war mir sofort im klaren, daß eine derartige Blutung nur von einer zertrümmerten Milz herrühren könne, fügte einen Querschnitt längs des Rippenbogens hinzu, fand eine mannskopfgroße, in der Mitte zerrissene Milz und entfernte dieselbe innerhalb weniger Minuten. Schluß der Bauchhöhle. Trotz aller Maßnahmen Tod nach 6 Stunden nach der Operation.

Die entfernte Milz wurde untersucht (Dr. Blumenberg, Pathol. Anst.) und ergab folgenden Befund: Milz stark vergrößert 18 × 14 × 6½ cm, Gewicht 720 g mit einem Serosariß von 11 cm Länge und gleicher Breite. Der Riß geht 3 cm tief in die Milzsubstanz hinein. Die Serosa ist an der ganzen Konvexität abgehoben und der Zwischenraum ebenso wie der Riß mit Blutgerinnseln angefüllt. Blutige Infarzierung des Milzparenchyms in einer Tiefe von ½—1 cm an der Stelle der geplatzten Serosa. Mikroskopisch stärkste Hyperplasie der Pulpa mit Verkleinerung und Verdrängung der

Follikel. Retikulum zart, keine Gefäßveränderungen, kein auffallender Pigmentgehalt. Der Befund entspricht etwa dem der myeloischen Leukämie.

Fall Wiedemann: Im St. Hedwigkrankenhaus zu Berlin wurde ein Fall von Spontanruptur der Milz bei Leukaemie beobachtet. Der Patient wurde ca. 6 Stunden nach erfolgter Ruptur (Trauma war nicht vorausgegangen) mit der Diagnose peritonitis diffusa eingeliefert, deren Entstehung auf ein im linken Oberbauch vorhandenes Leiden deutete. Durch die sofort vorgenommene Laparotomie konnte eine Milzzerreißung festgestellt werden. 5 Stunden post operationem exitus. Die Autopsie ergab als Ursache des Milztumors Leukaemie.

2 Fälle von Rokitansky.

1. Fall: Sektion am 16. September 1861. Matth. Maschek, 48 Jahre alt, Taglöhner, in Zwischenbrücken Nr. 46 wohnhaft, bei der Aufnahme ins allgemeine Krankenhaus am 14. gestorben.

Aeußere Besichtigung: Der Körper mittlerer Größe, mager, am Rücken mit blaßrötlichen Totenflecken besetzt; Kopfhaar braun, Hals dünn, Brustkorb gewölbt, Unterleib angezogen, Gliedmaßen starr, nirgends eine Verletzung.

Innere Untersuchung: Die weichen Schädeldecken blaß, das Schädelgewölbe kompakt, die inneren Hirnhäute trübe, verdickt, das Gehirn mäßig mit Blut versehen, in den Hirnhöhlen eine Unze Serum.

Beide Lungen aufgedunsen und besonders in den oberen Lappen blutleer; im Herzbeutel eine halbe Unze Serum, das Herz schlaff; in seinen Höhlen etwas flüssigesB lut.

In der Bauchhöhle 3—4 Pfund flüssiges und geronnenes Blut. Leber etwas granuliert, dichter, in ihrer Blase braungelbe Galle.

Die Milz über das 5—6fache vergrößert, rot, von vieler weißer Pulpa durchsetzt. Auf ihrer konvexen Fläche nach hinten und oben drei in der Gruppe beisammenstehende kleine (4—5 cm lange) spaltförmige Risse der Milzkapsel; diese letztere in zwei Dritteilen der Milz-Konvexität abgelöst und zwischen ihr und dem Parenchym bei ein Pfund Gerinnsels angehäuft. Nach Entfernung desselben zeigte sich im Parenchym nebst mehreren kleinen seichten eine größere, etwa ein Fingerglied fassende Zerklüftung.

Der Magen zusammengezogen, galligen Schleim enthaltend, in den Gedärmen spärlicher Chymus und fäculente Stoffe.

Die Nieren blaß, in der Harnblase eine Unze blassen Urins.

2. Fall: Sektion am 18. September 1861. Joh. Bobek, 19 Jahre alt, Schlossergeselle, in Zwischenbrücken Nr. 81 plötzlich am 15. gestorben.

Aeußere Besichtigung: Der Körper groß, kräftig gebaut, mager, am Rücken mit blaurötlichen Totenflecken besetzt; Kopfhaar braun, Hals dünn, Brustkorb gewölbt, Unterleib ausgedehnt, Gliedmaßen gelenkig, nirgends eine Verletzung.

Innere Untersuchung: Die weichen Schädeldecken blaß, das Schädelgewölbe dick, die inneren Hirnhäute und das Gehirn blutleer, in den Hirnhöhlen einige Tropfen Serum.

Beide Lungen aufgedunsen, besonders nach vorne blutleer; im Herzbeutel eine Unze Serum, das Herz kollabiert, schlaff, in seinen Höhlen flüssiges Blut.

In der Bauchhöhle, besonders in der Umgebung, eine große Menge geronnenes und flüssiges Blut angesammelt. Leber schlaff, blaß, von leukämischem Ansehen; in ihrer Blase gelbe Galle.

Die Milz 5—6mal größer, innerhalb der von einem ihre ganze Länge begreifenden, weit klaffenden Risse auf der Konvexität aus fast im ganzen Umfange losgewühlten Kapsel in eine über 1 cm dicke Schicht geronnenen Blutes gehüllt. Die Milzsubstanz locker, graulichrot.

Im Magen einige vegetabilische Speisereste (Weinbeeren); in den Gedärmen gallig-schleimige und spärliche faeculente Stoffe.

Die Nieren blaß, die Harnblase zusammengezogen und leer.

Literaturverzeichnis.

Aaser, Milzruptur ved typhoidfeber, Tidskr. f. d. norske Laegefor 1898, p. 565 (zit. nach Melchior).

Alexander, Rupture de la rate dans un case de paludisme thérapeutique, le Scalpel, 77. année Nr. 19.

M. Alivisatos, (d'Athènes) Rupture traum. de la rate et de l'estomac, avec déchirure de l'épiploon, chez un paludéen. Splénectomie. Guérison. Revue de chirurgie 1909, p. 622.

G. Andral, Clinique médicale, 1834, p. 345, Tome III. (zit. nach Nückel).

Atkinson, British medical Journ. 1874, und Revue de Hayem, t V 1875, p. 534.

Aufrecht, Ein Fall von Miliartubekrulose der Unterleibsorgane, Skrofulose der Retroperitonealdrüsen, Tod durch Milzruptur. Virchow's Archiv 3. Folge, 7. Bd. 1866, 37. Bd.

Bachmann, Spontane Ruptur der Milz bei Impfmalaria, Münchener med. Wochenschrift, 73. Jahrg., I. Hälfte, 1926.

Bailly, Traité de fièvres intermittentes Paris 1825, p. 215. und Montfalcon, Histoire médicale de marais, p. 305, (beide zit. nach Vigla).

Bal, refer. Centralblatt für Chirurgie, 50. Jahrg. 1923 und (Polska gaz. lekarska, 1922 Nr. 2).

Ballonius, Ballonii opera t. III, Paradigmata et historiae morborum, hist. 14 (cit. nach Vigla).

Barailier, Contribution à l'étude des ruptures spont. de la rate. Archives générales de médicine, 1888, vol. 1 VII Série, tome 20, p. 299.

Baschieri, Revue de Hayem, t. V, p. 535 (zit. nach Vorwerk).

Bell, The Lancet, 1903 (zit. nach Massari).

Berg, (zit. nach Plume).

Berger, E., Die Verletzungen der Milz und ihre chirurgische Behandlung. Archiv für klin. Chir. 1902, Bd. 68.

Blin, Annales d'hygiène et de médizine coloniales 1902, Teil 5. (zit. nach Vorwerk).

Blitz, Subcutane Milzruptur und Dienstbeschädigung. Dtsch. med. Wochenschrift 43 H. 5 (zit. nach Centralblatt für allgem. Pathol. und pathol. Anat., 28. Bd., Jena 1917.

Bodichon, mort subite par rupture spont. de la rate à la suite des fièvres intermitt. Journal des Connaissances médico-chirugicales 1841 (zit. nach Vorwerk).

M. Boinet, Cinq cas de rupture de la rate chez paludéens, Bull. de l'académie de méd. 1901, 3. Série Tome XLV, p. 455. und Dtsch. med. Wochenschrift 1901.

Bowie, Spontaneous rupture of the spleen in ague, The Lancet 1892, p. 659.
Brandstetter, Thèse Paris 1892—93 Nr. 9 (zit. nach Boinet).
Brewer, Rupture of the spleen. New-York surg. Society. 9. April 1902. Annals of surgery 1902 II. P. 281 und 1903 I. p. 205 (zit. nach Melchior).
Brochet de la Bottiere, Thèse de Paris, 1866 (zit. nach Messerer).
Brogsitter, Splenekt. und subkut. Milzruptur, Charité-Annalen 33. Jahrg. Berlin 1909, p. 494.
Browne, Transact of med. and chysiol. Soc. of Bombay, 1855, p. 405, (zit. nach Leighton).
Bryan, Spont. rupt. of the spleen in the course of typhoid fever. Annals of surg. Nov. 1909.
Burn, siehe Simpson.
H. Buß, Misplacement of the spleen in connection with the hämorrhagic diathesis. Med. Times and Gazette 1868, p. 530.
Cannadag, The Southern Surgical and Gynecol. Transact 1915, vol. 27, p. 514 (zit. nach Connors).
Cantlie, Situation of splenic rupture in anlarged spleens. The Journ. of Trop. Med. and Hygiene 1908 p. 201.
M. Caplesco, (de Bucarest) Rupture de la rate et du rein gauche. Néplectomie et splénectomie. Guérison. Revue de Chirurgie. 1909, p. 181.
Casper, (zit. bei Pellereau).
de Cérenville, (zit. nach Madelung).
Charcot, in den Comptes rendues à la Soc. de la biolog. 1858, Paris 1859, (zit. nach Vorwerk).
Charles, Calcutta. siehe Simpson.
Celli, Die Malaria nach den neuesten Forschungen, Berlin-Wien 1900.
Cimballi, (zit. nach Leighton).
Cohnheim, Tod durch Berstung von Varizen der Milz. Archiv für path. Anat. und Physik, Klin. Med. 1866, 37. Bd., 3. Folge, 7. Bd.
Collin, Des ruptures spont. de la rate dans les affections paludéennes. Mém. de Méd. de Chir. et de Pharm. milit. 1855, II. Série, 15. Vol.
Conner und Downes, Spont. ruptures of the spleen in typhoid fever with report of a case cured by operation. Amer. Journ. of med. science 1914, vol. CXLVII.
John F. Connors, Ruptures spleens. Spont. and sucut. Annals of Surgery, Vol. 74, 1921 Nr. 1.
Coville, Rupture traum. de la rate avec hémorrhagie lente, Gazette des Hôpitaux 1920, Nr. 11 und Sur un cas de Rupture traum. de la rate. Bull. et mém. de la soc. de chir. Nr. 38.
Mac-Cracken, Rupture of the spleen, Report of twenty cases obsurved in China, Annals of Surgery vol. 79 Nr. 1, 1924 I.
Craig, Rupture of the spleen, Report of two Cases. Med. News. 1904, p. 780. (zit. nach Melchior und Vorwerk).
Crawford, Indian med. Gazette, Calcutta 1906, p. 89 (zit. nach Leighton und Chever, Manual of med. Jurisprudence).

Chrostowski, Ueber Milzrupturen im allgemeinen und über 2 solche Fälle bei Abdominaltyphus. Hoyersche Denkschrift. Warschau 1885 (polnisch). Ref. Virchow Hirsch 1885, II. 30. (zit. nach Melchior).

Cunningham, Edinbourgh, med. Journal Sept. 1866, (zit. nach Simpson).

Curschmann, Der Unterleibstyphus. Wien 1893 (Hölder).

Dalinger, Medicinskoje Obosrenije 1901, Ref. Jahresbericht für Chir. 1901, p. 890, (zit. nach Leighton).

Davidsohn, Texas State Journal of Medicin, Sept. 1913, (zit. nach Leighton).

Davys, British med. Journal 1904 (zit. nach Leighton) und A case of spont. rupture of the spleen. Indian Med. Gazette 1904, Vol. 39 (zit. nach Vorwerk).

Delafield, Cause of spon. rupture of the spleen in the course of Typhoid fever New-York 1875 (zit. nach Melchior und Bryan).

Diehl, Spont. rupture of the spleen following a carbuncle. The Journ. of the americ. med. Association, Vol. 82, 1924 I.

Dobrosrakow, Berstungen der Milz bei Typhus rekurrens. Deutsche Aerztezeitung 1909, Heft 8—9.

Duncan, Medico-chir. revue, Mai 1830, t. XVII, p. 227 (zit. Vigla).

Duret, Journ. général de méd. chir. et parm. Paris 1827, t. 99, p. 136 (zit. nach Vigla).

Eichel, Jahresbericht über den Fortschritt der Chir. Wiesbaden 1902, p. 578.

— Ueber subkut. Milzzerreißung und ihre Behandlung. Münchener med. Wochenschrift 1901 (zit. nach Vorwerk).

Eliot jr., Rupture de la rate splénectomie. (soc. de chir. de New-York) aus Revue de Chirurgie 1909, 29. année XI.

Erichsen, 2 Fälle von innerer Blutung. St. Petersburger med. Zeitschrift 1861, I.

Ewald, Milzkrankheiten. Eulenburgs Realenzyclopädie 1900. 4. Auflage (zit. nach Vorwerk).

Faunce, Archive de méd. et pharm. milit. 1887, p. 158.

Fauntleroy, Traum. rupture of the spleen (complete); Splenectomie. Annals of Surgery, Jan. 1913, p. 68.

E. L. Fieber, Ueber einen Fall von sogen. Milzruptur im Zusammenhang mit Grippe und eitriger Blinddarm-Bauchfellentzündung. Wiener klin. Wochenschrift, 34. Jahrgang Nr. 48.

Fontoynont, Rupture traum. d'une rate palustre compliqué d'écrasement de la queue du pancréas chez une femme malgache. Splénctomie. Guérison. Bull. et Mém. de la Soc. de Chir. 1905 (zit. nach Vorwerk, Masasri).

Fournier, in Lieutaud; Historia anatomo-medica; Lib. 1 Laesiones abdominis obs. 977 (zit. nach Vigla).

Fülleborn und Mayer, Bericht über tropenmed. Studienreise nach Aegypten, Ceylon, Vorderindien und Ostafrika; Archiv für Schiffs- und Tropenhygiene 1907 (zit. nach Vorwerk).

Fraenkel, Ref.: Milzruptur bei Abdominaltyphus. Sitzungsbericht des ärztlichen Vereins Hamburg vom 29. 5. 1919. Ref. Dtsch. Med. Wochen-

schrift 1919 II, P. 1039. (zit. nach Necheles).

Fraenkel und Simmonds, die aetiologische Bedeutung des Typhusbazillus. Hamburg und Leipzig, 1866 (zit. nach Necheles).

Freud, Indian annals of medical sciences XV, 1862, p. 273, (zit. nach Leighton).

Friesleben, Ein durch Splenektomie geheilter seltener Fall von Spontanruptur der Milz. Dtsch. Zeitschrift für Chir. 173. Bd. Leipzig 1922.

Frisch, Jahrbuch der Wiener k. k. Krankenanstalten, III. Jahrg. 1894. (zit. bei Strada).

Furley, Morbid conditions andinjuries of the spleen in the pregnant and parturient states. Edinbourgh med. Journ. 1866.

P. N. Gerrard, Traum. rupture of the spleen. Splenectomie. Recovery. Journ. of tropical med. and hygiene, July 1908. Vol. II.

Gibbons, Medical jurisprudence of India, p. 158 (zit. Leighton).

Glogner, Ueber Milzrupturen in den Tropen. Archiv für Schiffs- und Tropenhygiene. 10. Bd. Leipzig 1906.

Grober, Die Entstehung des Milztumors (Hyperplasie oder Hyperämie). Dtsch. Archiv für klin. Med. 76—413, 1903.

Gundermann, Tagung der mittelrhein. Chirurgenvereinigung, Zentralblatt für Chir. 49. Jahrg. 1922, Nr. 22.

Hammesfahr, Spontanruptur einer leukämischen Milz; Zentralblatt für Chir. 50. Jahrg. 1923, Nr. 44.

Haspel, (zit. bei Mannaberg).

Hauke, Beitrag zum Kapitel der traum. Milzrupturen und deren Behandlung durch Splenektomie. Bruns' Beiträge zur klin. Chir. Bd. 122 Nr. 2, 1. 389—405, 1921 (zit. nach KongreßZentralblatt für die gesamte innere Medizin und ihre Grenzgebiete, 20. Bd. Berlin 1921.

Hasse, Ueber die Bewegungen des Zwerchfelles und über den Einfluß derselben auf die Unterleibsorgane. Archiv für Anat. und Entwicklungsgeschichte, Jahrgang 1886, p. 185 Leipzig.

Heddle, Fatal rupture of the spleen from slight violence. Transact. of the med. and phys. soc. of Bombay 1838 und Johnstons Med. chir. Revue 1839 Bd. 31 (zit. bei Vorwerk).

Heimann, Der Typhus im Moskauer Militärspital während der Herbst- und Wintermonate des Jahres 1840/41; Hufeland's Journal 1843. XCVI. 3. Stück. p. 93.

Henderson, Traum. spleens. Report of case histories. Boston med. und surgical Journ. Vol. 158 Nr. 21, p. 599.

Henggeler, Korrespondenzblatt für Schweizer Aerzte 1896, (zit. nach Vorwerk).

Herzig, (zit. bei Trömner und Baltzer).

Heusner, in Cohn, Ueber subkutane Milzrupturen. Münch. Med. Wochenschrift 1900 Nr. 18 p. 609, (zit. nach Berger).

Hirsch, Ueber Typhus und Paratyphus auf Grund der ärztlichen Erfahrungen im Weltkriege; Kraus-Brugsch, spezielle Pathol. und Ther.

innerer Krankheiten, II. Bd. Infektionskrankheiten 3. Teil 1923.

Hirschfeld, Die Erkrankungen der Milz, Berlin 1920.

Holt, Succesfull splenect. for rupture of a large malarial spleen in european boy. Journ. of the Royal Army Med. Corps 1909 (zit. bei Vorwerk).

J. Holzinger, Milzruptur kompliziert durch Gasbrand einer Extremität, Wiener klin. Wochenschrift 1918 Nr. 24 (zit. nach Zentralblatt für innere Medizin, 39. Jahrg. Nr. 37, 1918).

Hosemann, Tagung der mittelrhein. Chirurgenvereinigung, Zentralblatt für Chir. 49. Jahrg. 1922 Nr. 22.

Hubbard, Rupture of the spleen after labor. New-York med. Journal, 1879 July.

Jacoby, Ueber Mors subita bei typhösen Erkrankungen, Med. Klinik, Jahrg. 23 Nr. 9 p. 316—318, 1927.

Sven Johansson, Contribution à l'étude des ruptures spont. de la rate. Chir. Hôpital Sabbatsberg, Stockholm; Revue de Chir. XXXII Année XLVI, 1912.

Jungnickel, bei Mayer (zit. nach Vorwerk).

Junkermann, 5 Fälle von subkutaner Milzruptur, Dissert. Bonn 1913.

Carl Iseke, Ueber Spontanruptur der Milz bei Typhuserkrankung. Dissert. Bonn 1919.

Ishioka, Ueber einen Fall von Milzruptur durch leichtes Trauma bei Typhus als Unfallsfolge. Med. Klinik 1913 Nr. 14, p. 452.

Kammerer, Haemorrhage from the spleen in typhoid fever, Annals of Surgery Nr. 37, p. 288.

W. Kernig, Ein Fall von exanthematischem Typhus mit gleichzeitigen Masern. St. Petersburger med. Wochenschrift 1876, Nr. 14.

F. Kiemann, Ileotyphus im Stadium der Schorfbildung. Akuter Milztumor und Ruptur der Milz mit hämorrhagischer Peritonitis. Tod. Bericht der k. k. Kranken-Anstalt Rudolph-Stiftung in Wien vom Jahre 1888, p. 291.

Klemperer, Ett fall af mjältruptur, Hygiea, 1906 II. p. 1056 (zit. nach Johansson).

C. Küttner, Patholog. anat. Veränderungen in der Febris recurrens; St. Petersburger Zeitschrift 8. Bd. 1865, Heft 2.

Krause, (zit. nach Messerer).

Krokiewicz, Spontanruptur der Milz bei Endocarditis Ulcerosa Aortica. Virchow's Archiv für patholog. Anat. und Physik und Klin. Med. 262. Bd., p. 328.

E. A. R. Laing, A case of rupture spleen presenting unusial medico-legal interest. The Lancet 1904, 82. Jahrg. clinical notes, p. 1122.

Lamarchia, Ueber einen Fall von Milznaht, Zentralblatt für Chirurgie 1896 Bd. 33 (zit. nach Berger).

Landouzy, Cas de rupture spont. de la rate dans la fièvre typhoide. Büll. de l'académie de Méd. Paris 1847, T. 13, p. 320 (zit. nach Madelung).

Larrabee, Splenectomie its endresults and clinical indications. Amer. Journal of the Med. Sciences, Bd. 168 Nr. 1, p. 47—65, 1924 (zit. nach Kon-

großzentralblatt für die gesamte innere Medizin und ihre Grenzgebiete, 38. Bd. Berlin 1925).

Ledderhose, Die chirurgischen Erkrankungen der Bauchdecken und die chir. Krankheiten der Milz, Stuttgart 1890 (Dtsch. Chir. herausg. von Billroth und Lücke, Lieferung 45 b).

W. E. Leighton, Spontaneous rupture of the malarial spleen, with abstract of cases reported between 1842 und 1921; Annals of surgery, Vol. 74 Nr. 1, 1921 II.

Leighton und Möller, Journal americ. Med. Assoc. 1916, vol. 46, p. 737.

Lewerenz, Ueber die Behandlung subkutaner Milzrupturen. Archiv für klin. Chirurgie 60. Bd. Heft 4, 1900.

Lidell, Rupture of abdominal and pelvic viscera. Americ. Journ. of med. Sciences. 1867 NS. LIII, p. 347.

Licutaud, E miscell. curiosis, loc. cit. obs. 978; E nostris adversaries, loc. obs. 978 (beide cit. n. Vigla).

Lithgow, a case of spont. rupture of the spleen, Journ. of the Royal Army Med. Corps 1908. (zit. nach Vorwerk).

Litten, Die Krankheiten der Milzen, Wien 1898, p. 255.

G. Löbl, Bericht über die Ergebnisse der (Rokitansky) path. anat. Anstalt des k. k. Allgem. Krankenhauses im April 1844. Zeitschrift der Gesellschaft der Aerzte zu Wien, 1844, Bd. I, p. 325.

le Lorier, Inondation péritonéale par rupture spont. de la rate chez une femme enceinte d'environ cinq mois et demi; Laparotomie. Mort; Comptes rendue de la Soc. d'obstét. et de gynéc. de Paris 1905, p. 199 (zit. b. Johansson).

Madelung, Die Chirurgie des abd. Typhus. Neue Dtsch. Chir. begr. von P. von Brun, herausg. von H. Küttner, 30. Bd. b II. Tl.

Maillot, Traité de fièvres intermittentes in 8°, p. 120, Paris, 1836, (zit. nach Vigla).

Julius Mannaberg, Die Malariakrankheiten, Nothnagels spec. Pathol. und Therapie II. Bd. II. Teil, Wien 1899.

Martin, Thèses Montpellier, 1877, p. 17. (zit. bei Massari).

Masmonteil, Rupture spont. de la rate de lendemain d'un accès de paludisme. Splénectomie survie d'un mois; Rupture de la Parvis à deux reprises; mort par péritonite. Bull. et Mém. de la Soc. anat. de Paris, 90. Jahrgang 1920, 6. Série, T. 17, p. 118.

Massari, Milzruptur bei Malaria, Wiener klin. Wochenschrift 1920, Nr. 42.

Matthew-Miles, Observations on the blood-changes subsequent to excision of the spleen for traum. rupture. Edinbourgh med. Journal 1907.

Messerer, Thèses de Paris, 1886 (zit. nach Leighton).

Miling, Schneller Tod durch innere Verblutung infolge einer übermäßigen Körperanstrengung; Med. Zeitung herausgeg. von dem Verein für Heilkunde in Preußen, 13. Jahrg. 1844 Nr. 8, p. 32.

J. Miller, British Med. Journal, 1916, Vol. 2, p. 490.

Morehead, Rupture of the spleen; Transact. of med. and phys. Soc. of

Bombay Nr. 7, 1844, p. 102 (zit. nach Archives générales de med. Paris 1848 4. Série, T. 16, Plainchant u. Morehead).

Moty, Notes sur les traumatismes de la rate, (zit. nach Berger, Vorwerk).

B. W. Mourdas, The complication and the surg. treatment of the malarial spleen; International Clinics Vol. 1 Series 30—13, p. 158.

Nicoletti, Riforma Medica, Nov. 1889, Spontan. rupture of the spleen in malaria. Ref. The British med. Journal, March 1. 1890, p. 498.

Noland u. Watson, Spont. rupture of the malarial spleen. Annals of surg. 1913, Vol. 57, p. 72.

Nordmann, Milz, Uebersichtsreferat. Jahresbericht über die gesamte Chirurgie und ihre Grenzgebiete. 26. Jahrg. Bericht über das Jahr 1926, Münster und Berlin 1922.

Norman-Chevers, A manual of med. jurisprudence in India 1870, p. 457 (zit. nach Pellereau).

Noetzel, Ueber Milzexstirpation wegen Milzverletzung. Beiträge zur klin. Chirurgie, 48. Bd. Tübingen 1906, p. 309.

Nückel, Ruptur der vergrößerten und erweiterten Milz; Med. Zeitung, herausgeg. von dem Verein für Heilkunde in Preußen, 8. Jahrg. Berlin 1839. Nr. 19, p. 100.

William Osler, The principles and practise of Medizine, London and New-York, Appleton u. Comp. 1925.

Palmer, Malaria with rupture of the spleen at the end of the first Week, The Lancet 1892, p. 1437.

Papaioannou, Ueber Splenektomie nach Milzruptur und Malariafieber. Beiträge zur Klin. Chirurgie 70. Bd. 1910, p. 297.

Pellereau, Considérations méd.- légales sur les ruptures de la rate. Annales d'hygiéne publique et de méd. légale. III. Série, T. 7, Paris 1882, p. 223.

O. Petersen, Milzruptur bei Febris recurrens. St. Petersburger Med. Wochenschrift 1882 Nr. 37, p. 317 und Nr. 38, p. 325.

Pietrzikowski, Verblutungstod infolge Milzruptur, Unfallfolge? Monatsschrift für Unfallheilkunde und Invalidenwesen, Jahrg. 27 Nr. 5 p. 102—109. 1920. (zit. nach Kongreßzentralblatt für die gesamte innere Medizin und ihre Grenzgebiete. 13. Bd. Berlin 1920).

Pigné, Bull. de la Soc. anat. année 1837, p. 125 (zit. nach Vigla).

Plainchant, Rapport général sur les travaux de la Soc. de Méd. de Moulins, 1845 (zit. nach Archives générales de Méd. 1848, 4. Série T. 16, rupture de la Rate).

Playfair, On rupture of the spleen (read before the medico chirurg. soc. of Edinbourgh) Edinbourgh med. Journ. Vol. II, 1856—57.

Luise Plume, Spontanruptur der Milz bei Typhus abdominalis. Dissertat. Bonn. 1924 und Virchow's Archiv für pathol. Anat. und Physiolog. Bd. 240, Heft 3, p. 505, 1923.

Porter, Madras Quarterly Journal of Med. Sciences, Oktober 1866, p. 403 (zit. nach Leighton).

d'Arcy-Power, Repair after rupture of the spleen. British med. Journal, Febr. 1890, p. 295.

Pribram u. Robitschek, Studien über Febris recurrens und deren Verhältnis zu verwandten Krankheitsformen. Vierteljahrsschrift für die praktische Heilkunde. 1869, 26. Jahrg., 102.—104. Bd.

Raison, Ruptured malarial spleen; Splenectomie; Recovery. British med. Journal 1920, p. 827.

Rankin, British med. Journal 1917, p. 211 (zit. nach Leighton).

Reck, (zit. nach Massari).

Reiß, Ueber subkutane Milzrupturen mit Splenektomie an Hand von 6 Fällen aus der chirurg. Universitätsklinik Heidelberg unter besonderer Berücksichtigung eines Falles von Milzruptur nach Handstand. Dissert. Heidelberg 1924.

Remijnse, Ruptura lienis spontanea, Nederl. Tijdschr. voor Geneesk. Jahrgang 66, 1922 Nr. 21, Heft 1. (zit. nach Centralblatt für allgem. Pathologie und patholog. Anat. 33. Band, Jena 1922/23.

Rokitansky, Zwei Fälle von spontaner Zerreißung der Milz aus der neuesten Zeit. Wochenblatt der Zeitschrift der k. k. Gesellschaft der Aerzte in Wien, 17. Jahrg. Nr. 42, Okt. 1861 und Lehrbuch der pathol. Anat., 3. Bd. 3. Aufl. p. 298.

Rößle, (zit. nach Necheles).

Saltzmanus in Lieutaud, Histor. anamtom. medica, t. I, lib. I obs. 977, a. (zit. nach Vigla).

Saxtorph, Gesammelte Schriften geburtshilfl., praktischen und physiolog. Inhalts. Dr. Paul Scheel, Kopenhagen 1803, p. 279 (zit. nach Schwing).

Adolf Schmid, Die Kaltwasserbehandlung des Typhus abdominalis. Deutsches Archiv für klin. Medizin, 14. Bd. 1874, S. 181.

Schnell, Historia de ruptura lienis spontanea. Dissertation Leipzig 1855 (zit. nach Vorwerk).

Alfred Schönwerth, Ueber subkutane Milzrupturen. Deutsche med. Wochenschrift 1902 Nr. 25.

Schamschin Schrira, Ueber die subkutanen Milzrupturen. Dissertation Berlin 1902.

A. S. Schtscherbakow, Zur Kasuistik der spontanen Milzruptur (russisch). Wratschebnaja Gazeta 1907, Nr. 50. Ref. Centralblatt f. Chirurgie 1908, p. 242.

Schwing, Ruptur der Milz während der Schwangerschaft. Ein Beitrag zur Aetiologie des plötzlichen Todes während der Schwangerschaft und Geburt. Centralblatt für Gynäkologie, 4. Jahrgang 1880 Nr. 13, p. 291.

Senac, De recondita febrium natura, cap. 10, (zit. nach Vigla).

Carly Seyfarth, Milzvergrößerungen in Südbulgarien und ihre Folgeerkrankungen: Aszites, Milzabszeß, Milzruptur, Wandermilz, Milzptosis und Stieldrehung, sowie ihre Beziehungen zur Malaria, Kala-Azar und zur „Anaemia splenomegalica". Archiv für Schiffs- und Tropenhygiene 1918, Bd. 22, Nr. 17.

E. W. Sheaf, Spontaneous rupture of Malarial spleen. British med. Journ. Juni 1920, p. 767.

Sidey, Morbid conditions and injuries of the spleen in the pregnant and parturient states. Edinbourgh Medical Journ. Sept. 1866.

Simpson, Morbid conditions and injuries of the spleen in the pregnant and parturient states. Edinbourgh Medical Journ. 1866.

Skeritt, Spontaneous rupture of the spleen. British med. Journ. 1878 (zit. nach Vorwerk).

Skevington, Spontaneous rupture of Malarial spleen. British med. Journ., April 24, 1920.

Skrodzki, zit. bei Vorwerk.

Steffen, Zur Kakuistik der Milzerkrankungen. Jahrbuch für Kinderheilkunde, 1871. 4. Bd. p. 334.

Steudel, Ein zweifelhafter Fall von spontaner Milzruptur. Münchener med. Wochenschrift 1895, p. 96.

Stone, Rupture of the spleen due to muscular action. Brit. med. Journ. 1878, II, S. 468.

Strada, Spontane Milzruptur bei Amyloidose der Milz. Prager med. Wochenschrift 1910, Nr. 49.

Subotic, (zit. nach Massari).

Sutherland, Medico-legal practice in the Mofussil. Indian Medical Gazette 1910, Bd. 45. (zit. nach Vorwerk).

Tausig u. Jurinac, Ueber einen Fall von Milzruptur bei Febris rekurrens. Wiener klin. Wochenschrift 1917, Nr. 52.

Taylor, Medical Jurisprudence, 5. amerik. Edit. p. 281 (zit. nach Leighton).

Thomson, Rupture of the spleen into fragments with effusion of blood into the peritoneal cavity, the result of hard drinking. Lancet 1829 (zit. nach Vorwerk).

Trömner und Baltzer, Spontanruptur der Milz bei Impfmalaria. Klin. Wochenschrift, 4. Jahrgang 1925, Nr. 45.

Tobin, Notes on a case of rupture of the spleen. Journal of the Royal Army Medical Corps 1908 (zit. nach Vorwerk).

Turner, Spontaneous rupture of the spleen with an account of a case due to Malaria and one of necrotic infarct with intraperitoneal haemorrhage simulating spontaneous rupture. The Lancet, 26. May 1917.

Uhlemann, Spontanruptur af infektionsmjälte. Allm. Avenska Läkaretiduingen 1913. Nr. 10. Ref. in Hildebrandt's Jahresbericht 1914, Bd. 20 (zit. nach Friesleben).

Verhagen, Tijdschr. voor Geneesk. 1916, 21. Okt. (zit. nach Massari).

Vigla, Recherches sur la rupture spont. de la rate Archives génér. de Méd. 4. Série, T. III, 1843, p. 377 und T. IV, 1844, p. 17.

Villalobos, a case of spont. rupture of the spleen, Journal of tropical med. and hygiene Nov. 15, 1924, p. 307.

Vincent, Reflexions sur le prognostic et le traitement des ruptures de la rate. àpropos d'un cas suivi de guérison chez un paludique. Revue de Chir. 13. Année Nr. 6. 10. Juin 1893.

Vorwerk, Subkutane Zerreißungen der gesunden und kranken Milz. Zentralblatt für Chirurgie 1911.

Waring, Report of 3 cases of ruptured spleen. The americ. Journal of Med. Sciences. Vol. 32. Philadelphia 1856.

West u. Dudding, a case of enteric fever with spont. rupture of the spleen Journal of the Royal Army Med. Corps, London 1906, Vol. 7, p. 183.

Weygandt, (zit. nach Trömner u. Baltzer).

Wiedemann, Ein Fall von Spontanruptur der Milz bei Leukämie. Auszug aus der Dissertation, Berlin 1919.

Wild, Hämorrhagische Diathese (essentielle Thrombopenie Frank), geheilt durch Milzexstirpation nach Spontanruptur. Mitteilungen aus den Grenzgebieten der Medizin und Chirurgie. 37. Bd. Jena 1924.

Wilson, Morbid conditions and injuries of the spleen in the pregnant and parturient states. Edinbourgh med. Journal 1866.

Whitney, Rupture of the spleen in pregnancy. Boston med. and surg. Journal in Med. Times and Gazette 1868. (zit. nach Vorwerk).

Wittmann, Abdominaltyphus mit Milzruptur. Jahrbuch für Kinderheilkunde 1876, Bd. 9, p. 329. Neue Folge.

Wise, Indian Annals of med. science 1865 P. 329 (zit. nach Leighton).

Wohlgemuth, Spätblutungen nach Milzruptur nebst Beobachtungen über das Blutbild nach Splenektomie. Berliner klin. Wochenschrift, Jahrg. 58 Nr. 27, p. 734, 1921.

Wolf, Milzruptur bei einem Arbeiter in einer Anilinfabrik. Virchow's Archiv 1867. Bd. 41 (zit. nach Vorwerk).

Wüstefeld, Historia de ruptura lienis. Dissert. Berlin 1829. (zit. nach Vorwerk).

Henricus Godofredus Zopfius, Acta physico medica Academiae Caesareae etc. Norimbergae 1749. Vol. V, p. 428 obs. 125. (zit. nach Vigla).

Lebenslauf.

Ich wurde am 1. Mai 1900 zu Berlin als Sohn des Oberingenieurs Lorenz Lange geboren, bin evangelischer Konfession. Vom Herbst 1906 bis Juni 1918 besuchte ich das Friedrichs-Werdersche Gymnasium zu Berlin und war dann nach Erlangung des Reifezeugnisses bis Ende des Jahres als Hilfsdienstpflichtiger in der Abteilung für medizin. Technik der Fa. Siemens & Halske tätig.

Im Frühjahr 1919 begann ich das medizinische Studium in Berlin, wo ich auch die folgende Studienzeit blieb mit Ausnahme nur des Sommer-Semesters 1920, das ich in Würzburg verbrachte. Am 29. Juli 1926 bestand ich die ärztliche Prüfung vor dem Prüfungsausschuß in Berlin.

Nachdem ich je ½ Jahr im Patholog. Institut des Städt. Krankenhauses im Friedrichshain (Prof. Pick) und auf der 2. Inn. Abteilung des Städt. Krankenhauses Moabit in Berlin (Geh. Rat Prof. Zinn) gearbeitet hatte, erhielt ich am 1. Oktober 1927 die Approbation als Arzt.

Zur Zeit bin ich Assistent des Herrn Geh. Rat Prof. Martin Ficker in Sao Paulo (Brasilien).

Für die Ausbildung während des Studiums bin ich allen meinen Lehrern zu Dank verpflichtet, ganz besonders aber denen, die meine Ausbildung im praktischen Jahr geleitet haben.